

5. Nishino T, Toki F, Oyama H, et al. Biliary tract involvement in autoimmune pancreatitis. *Pancreas*. 2005;30:76–82.
6. Shimosegawa T, Chari ST, Frulloni L, et al. International consensus diagnostic criteria for autoimmune pancreatitis: Guidelines of the International Association of Pancreatology. *Pancreas*. 2011;40:352–8, <http://dx.doi.org/10.1097/MPA.0b013e3182142fd2>.

R. Peña-Vélez^{a,*}, D.A. Jaramillo-Bermeo^b,
M.A. Peña-Vergara^c, A. Bolaños^d y M. Gil-Vargas^e

^a Unidad de Gastroenterología, Hepatología y Nutrición Pediátrica, Hospital General de Puebla Dr. Eduardo Vázquez Navarro, Puebla de Zaragoza, Puebla, México

^b Servicio de Pediatría, Hospital General de Puebla Dr. Eduardo Vázquez Navarro, Puebla de Zaragoza, Puebla, México

^c Servicio de Endoscopia Digestiva, Hospital General de Puebla Dr. Eduardo Vázquez Navarro, Puebla de Zaragoza, Puebla, México

^d Servicio de Radiología e Imagen, Hospital General de Puebla Dr. Eduardo Vázquez Navarro, Puebla de Zaragoza, Puebla, México

^e Servicio de Cirugía Pediátrica, Hospital General de Puebla Dr. Eduardo Vázquez Navarro, Puebla de Zaragoza, Puebla, México

* Autor para correspondencia. Unidad de Gastroenterología, Hepatología y Nutrición Pediátrica. Hospital General de Puebla Dr. Eduardo Vázquez Navarro. Antiguo Camino a Guadalupe Hidalgo 11350, Agua Santa, 72490 Puebla, México..

Correo electrónico: rubenpevelez@hotmail.com
(R. Peña-Vélez).

<https://doi.org/10.1016/j.rgmx.2022.05.004>

Linfoma folicular primario intestinal: reporte de un caso



Primary intestinal follicular lymphoma: A case report

La localización extranodal más común del linfoma es el tracto gastrointestinal. Los linfomas más frecuentes son los de células B grandes, seguidos del linfoma tipo MALT¹. El linfoma folicular primario intestinal es raro, siendo del 1 al 3% de todos los linfomas no Hodgkin de células B².

Presentamos el caso de un varón de 44 años con dolor epigástrico de 6 meses de evolución, asociado con náusea y pérdida de 5 kg de peso. Las pruebas de laboratorio mostraron 8,170 células/mm³ con el 22% de linfocitos, Hb de 14.7 g/dl, LDH 165 UI/l y beta-2 microglobulina 1.2 mg/l. La endoscopia reveló un patrón nodular multifocal en el duodeno (fig. 1a). La endoscopia baja mostró un patrón nodular y una úlcera en el íleon distal (fig. 1b), al igual que un área mucosa irregular en el ciego. La tomografía reveló adenopatías mesentéricas y retroperitoneales y engrosamiento de la pared cecal (fig. 2a). En los resultados de la biopsia se observó un infiltrado linfoide estructuralmente atípico con patrón nodular (fig. 2b). La inmunohistoquímica fue positiva para CD20, CD10, Bcl-2 (fig. 2c) y Bcl-6 (heterogéneo). Se identificaron células dendríticas foliculares por medio de CD23. La ciclina D1, CD3 y CD5 fueron negativas, Ki-67 fue del 30% y se identificaron histiocitos por medio de CD68. Con dichos hallazgos, se llegó al diagnóstico de linfoma folicular primario intestinal. La estadificación final fue II2 E (colon). El paciente recibió 6 sesiones de quimioterapia (R-CHOP) y a un año de seguimiento presentó progresión favorable, con remisión clínica, endoscópica y de imagen. Evaluamos el duodeno y el íleon distal y ambos presentaron aspecto normal posterior a un año de seguimiento con quimioterapia (figs. 2d y e).

La mayoría de los pacientes con este tipo de linfomas son adultos, con una edad promedio de 50 años. Varones y mujeres son afectados de igual manera. Frecuentemente

son asintomáticos (43%), pero algunos pacientes presentan dolor abdominal (28%), náusea y vómito (8%) y sangrado gastrointestinal (6%). La presentación endoscópica más frecuente de linfoma folicular es el patrón nodular^{3–5}. Para la clasificación Lugano, es necesario realizar estudios de imagen, como tomografía computarizada (TC) o tomografía por emisión de positrones (PET, por sus siglas en inglés)⁶. El diagnóstico diferencial incluye hiperplasia linfoide y xantomas en duodeno. La disminución de la red vascular y la presencia de vasos irregulares en la magnificación son sugerentes de linfoma⁷. La presencia de una úlcera en el íleon terminal, al igual que adenopatías retroperitoneales pueden ser sugerentes de tuberculosis en áreas endémicas⁸.

Si el paciente presenta síntomas, se debe comenzar el tratamiento, variando según el grado histológico y clínico. Si la enfermedad es diseminada o tiene factores para mal pronóstico, se indica el tratamiento sistémico con quimioterapia combinada con rituximab⁹.

Reportamos el presente caso, dado que es una rareza, además del hecho de que no existe consenso sobre el tratamiento.

En conclusión, el linfoma folicular primario intestinal es una entidad linfoproliferativa singular. El curso de la enfermedad es sin manifestaciones en la mayoría de los casos y el pronóstico es excelente, como ocurrió con nuestro paciente.

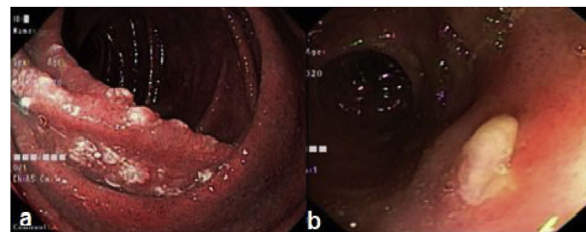


Figura 1 a) Duodeno con mucosa nodular blancuzca; b) Úlcera en el íleon distal.

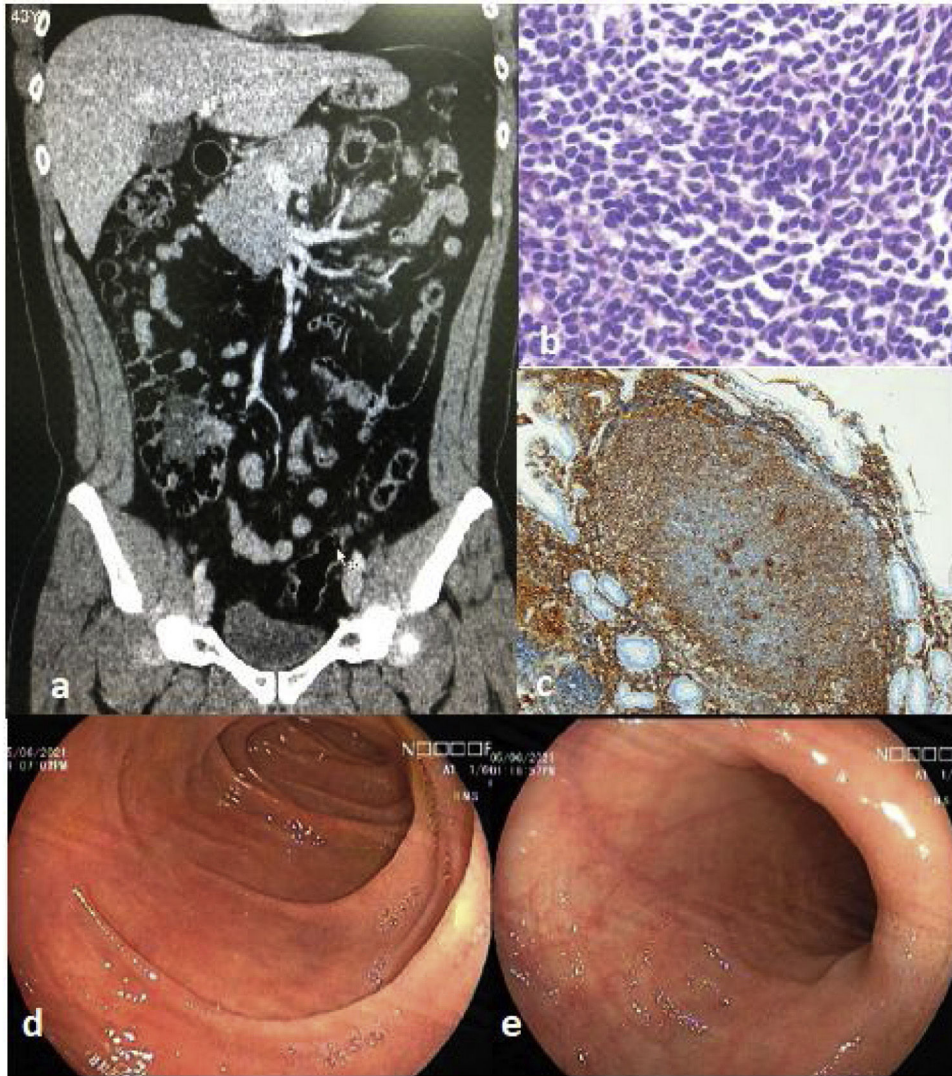


Figura 2 a) Tomografía donde se muestra la pared cecal engrosada; b) En la biopsia se identificó un infiltrado linfóide atípico; c) La inmunohistoquímica fue positiva para BCL2; d) Duodeno con apariencia normal posterior a quimioterapia, y e) Íleon distal con apariencia preservada posterior a quimioterapia.

Consideraciones éticas

Los autores declaran que no se realizaron experimentos en humanos o animales para esta investigación. Usamos los protocolos de nuestro centro de trabajo para obtener pacientes de las bases de datos, preservando el anonimato del paciente descrito aquí. No obtuvimos el consentimiento informado del paciente.

Financiación

No se recibió financiación alguno en relación con el presente artículo.

Conflicto de intereses

Los autores declaran que no existe conflicto de intereses.

Referencias

1. Beltran B, Alva J, Morales D, et al. Linfoma folicular primario intestinal no polipósico: reporte de un caso y revisión de la literatura. *Rev Gastroenterol Peru.* 2015;35:85–7. PMID: 25875522.
2. Norimura D, Isomoto H, Imaizumi Y, et al. Case series of duodenal follicular lymphoma, observed by magnified endoscopy with narrow-band imaging. *Gastrointest Endosc.* 2011;74:428–34, <http://dx.doi.org/10.1016/j.gie.2011.03.1237>.
3. Kawasaki K, Nakamura S, Kurahara K, et al. Primary small-bowel follicular lymphoma with a stenosis: Radiographic and endoscopic findings. *Gastrointest Endosc.* 2016;83:267–8, <http://dx.doi.org/10.1016/j.gie.2015.06.006>.
4. Ibuka T, Araki H, Sugiyama T, et al. Diagnosis of the jejunoileal lymphoma by double-balloon endoscopy. *World J Gastrointest Endosc.* 2013;5:111, <http://dx.doi.org/10.4253/wjge.v5.i3.111>.
5. Iwamuro M, Kawai Y, Takata K, et al. Primary intestinal follicular lymphoma: How to identify follicular lymphoma by routine endoscopy. *World J Gastrointest Endosc.* 2013;5:34, <http://dx.doi.org/10.4253/wjge.v5.i1.34>.

6. Iwamuro M, Kondo E, Takata K, et al. Diagnosis of follicular lymphoma of the gastrointestinal tract: A better initial diagnostic workup. *World J Gastroenterol*. 2016;22:1674–83, <http://dx.doi.org/10.3748/wjg.v22.i4.1674>.
7. Fujiya M, Kashima S, Ikuta K, et al. Decreased numbers of vascular networks and irregular vessels on narrow-band imaging are useful findings for distinguishing intestinal lymphoma from lymphoid hyperplasia. *Gastrointest Endosc*. 2014;80:1064–71, <http://dx.doi.org/10.1016/j.gie.2014.03.030>.
8. Zhu Q-Q, Zhu W-R, Wu J-T, et al. Comparative study of intestinal tuberculosis and primary small intestinal lymphoma. *World J Gastroenterol*. 2014;20:4446–52, <http://dx.doi.org/10.3748/wjg.v20.i15.4446>.
9. Watanabe T. Treatment strategies for nodal and gastrointestinal follicular lymphoma: Current status and future development. *World J Gastroenterol*. 2010;16:5543–54, <http://dx.doi.org/10.3748/wjg.v16.i44.5543>.
- ^a Escuela de Medicina, Universidad Privada Antenor Orrego, Trujillo, Perú
^b Departamento de Gastroenterología, Hospital Belén, Trujillo, La Libertad, Perú
^c Departamento de Cirugía Oncológica, Instituto Regional Enfermedades Neoplásicas, Trujillo, La Libertad, Perú
^d Departamento de Anestesiología, Hospital Belén, Trujillo, La Libertad, Perú

* Autor para correspondencia. Urb. Las Flores del Golf Mz A Lote 15, Dpto 202, Víctor Larco Herrera, Trujillo, La Libertad, Perú, Teléfono: + 51969672075.
 Correo electrónico: christian378@hotmail.com
 (C.E. Alcántara-Figueroa).

C.E. Alcántara-Figueroa^{a,b,*}, H.D. Valencia-Mariñas^{a,c},
 C.I. León-Vega^c, E.F. Coronado-Rivera^{a,d}
 y E.F. Estela-Vásquez^b

<https://doi.org/10.1016/j.rgm.2022.05.008>

Enfermedad de Weil como diagnóstico diferencial en síndrome icterico: reporte de un caso



Weil's disease as a differential diagnosis of jaundice: A case report

Presentamos el caso de un paciente varón de 64 años, sin comorbilidades, con un tiempo de enfermedad de 7 días, caracterizado por ictericia, astenia, fiebre, dolor muscular en pantorrillas, dolor abdominal superior de leve intensidad y disminución del flujo urinario. Ingresa a un hospital de Lima, Perú, hemodinámicamente estable con una puntuación en la escala de coma de Glasgow de 15 puntos y el abdomen levemente doloroso en el hipocondrio derecho y el epigastrio. En exámenes auxiliares hallamos hemoglobina en 11.8 g/dL, leucocitos en 19,800, plaquetas en 30,000, urea en 206, creatinina en 5.7, amilasa en 684 (valor normal < 110 U/L), lipasa en 1,283 (valor normal < 300 U/L) y alteración del perfil hepático (tabla 1). La radiografía de tórax no mostraba alteraciones. En la ecografía abdominal se observaba la vesícula biliar sin cálculos y las vías biliares sin alteraciones.

Inicialmente fue enfocado como falla renal aguda secundaria a pancreatitis aguda severa y colangitis severa probable. Se inició tratamiento con hidratación, ceftriaxona y metronidazol intravenoso. Al día siguiente ingresa a la Unidad de Cuidados Intensivos. Se le realiza una tomografía abdominal sin contraste, donde no se evidencian alteraciones significativas en el páncreas ni en el hígado, y se cambia la cobertura antibiótica a meropenem intravenoso por 14 días. Debido a la presencia de fiebre, dolor muscular en pantorrillas, hiperbilirrubinemia directa marcada sin mayores alteraciones en el resto del perfil hepático y estudios de imagen negativos para enfermedad biliar, pancreática o neoplásica, se sospecha de etiología infecciosa y, al ampliar la historia clínica, se sabe que el paciente estuvo expuesto a roedores 2 semanas antes del ingreso, mientras limpiaba la cisterna de agua. Se toma una muestra para la prueba de aglutinación microscópica por alta sospecha de leptospirosis, confirmando finalmente el diagnóstico. La urea y la creatinina siguen aumentando, por lo que el día 3 se inicia terapia dialítica. Asimismo, el compromiso hepático empeora (tabla 1).

Tras una semana el paciente presenta mejoría del compromiso hepático; sin embargo, continúa con terapia

Tabla 1 Perfil hepático

	Día 1	Día 4	Día 6	Día 8	Día 10	Día 14	Día 17	Día 28
Bilirrubina total (mg/dL)	22.4	40.2	49.3	43.5	36.5	24.9	6.6	3.0
Bilirrubina directa (mg/dL)	20.9	36.8	44.8	40.3	33.6	23.6	5.6	2.4
TGO (U/L)	263	172	114	101	83	61	62	48
TGP (U/L)	126	132	95	69	49	33	26	57
FA (U/L)	186	235	325	384	356	-	-	283
GGT (U/L)	132	245	308	369	293	-	-	75
Albúmina (g/dL)	2.7	-	-	-	2.4	-	-	-