

6. Iwamuro M, Kondo E, Takata K, et al. Diagnosis of follicular lymphoma of the gastrointestinal tract: A better initial diagnostic workup. *World J Gastroenterol*. 2016;22:1674–83, <http://dx.doi.org/10.3748/wjg.v22.i4.1674>.
7. Fujiya M, Kashima S, Ikuta K, et al. Decreased numbers of vascular networks and irregular vessels on narrow-band imaging are useful findings for distinguishing intestinal lymphoma from lymphoid hyperplasia. *Gastrointest Endosc*. 2014;80:1064–71, <http://dx.doi.org/10.1016/j.gie.2014.03.030>.
8. Zhu Q-Q, Zhu W-R, Wu J-T, et al. Comparative study of intestinal tuberculosis and primary small intestinal lymphoma. *World J Gastroenterol*. 2014;20:4446–52, <http://dx.doi.org/10.3748/wjg.v20.i15.4446>.
9. Watanabe T. Treatment strategies for nodal and gastrointestinal follicular lymphoma: Current status and future development. *World J Gastroenterol*. 2010;16:5543–54, <http://dx.doi.org/10.3748/wjg.v16.i44.5543>.
- ^a Escuela de Medicina, Universidad Privada Antenor Orrego, Trujillo, Perú
^b Departamento de Gastroenterología, Hospital Belén, Trujillo, La Libertad, Perú
^c Departamento de Cirugía Oncológica, Instituto Regional Enfermedades Neoplásicas, Trujillo, La Libertad, Perú
^d Departamento de Anestesiología, Hospital Belén, Trujillo, La Libertad, Perú

* Autor para correspondencia. Urb. Las Flores del Golf Mz A Lote 15, Dpto 202, Víctor Larco Herrera, Trujillo, La Libertad, Perú, Teléfono: + 51969672075.
 Correo electrónico: christian378@hotmail.com
 (C.E. Alcántara-Figueroa).

C.E. Alcántara-Figueroa^{a,b,*}, H.D. Valencia-Mariñas^{a,c},
 C.I. León-Vega^c, E.F. Coronado-Rivera^{a,d}
 y E.F. Estela-Vásquez^b

<https://doi.org/10.1016/j.rgm.2022.05.008>

Enfermedad de Weil como diagnóstico diferencial en síndrome icterico: reporte de un caso



Weil's disease as a differential diagnosis of jaundice: A case report

Presentamos el caso de un paciente varón de 64 años, sin comorbilidades, con un tiempo de enfermedad de 7 días, caracterizado por ictericia, astenia, fiebre, dolor muscular en pantorrillas, dolor abdominal superior de leve intensidad y disminución del flujo urinario. Ingresó a un hospital de Lima, Perú, hemodinámicamente estable con una puntuación en la escala de coma de Glasgow de 15 puntos y el abdomen levemente doloroso en el hipocondrio derecho y el epigastrio. En exámenes auxiliares hallamos hemoglobina en 11.8 g/dL, leucocitos en 19,800, plaquetas en 30,000, urea en 206, creatinina en 5.7, amilasa en 684 (valor normal < 110 U/L), lipasa en 1,283 (valor normal < 300 U/L) y alteración del perfil hepático (tabla 1). La radiografía de tórax no mostraba alteraciones. En la ecografía abdominal se observaba la vesícula biliar sin cálculos y las vías biliares sin alteraciones.

Inicialmente fue enfocado como falla renal aguda secundaria a pancreatitis aguda severa y colangitis severa probable. Se inició tratamiento con hidratación, ceftriaxona y metronidazol intravenoso. Al día siguiente ingresa a la Unidad de Cuidados Intensivos. Se le realiza una tomografía abdominal sin contraste, donde no se evidencian alteraciones significativas en el páncreas ni en el hígado, y se cambia la cobertura antibiótica a meropenem intravenoso por 14 días. Debido a la presencia de fiebre, dolor muscular en pantorrillas, hiperbilirrubinemia directa marcada sin mayores alteraciones en el resto del perfil hepático y estudios de imagen negativos para enfermedad biliar, pancreática o neoplásica, se sospecha de etiología infecciosa y, al ampliar la historia clínica, se sabe que el paciente estuvo expuesto a roedores 2 semanas antes del ingreso, mientras limpiaba la cisterna de agua. Se toma una muestra para la prueba de aglutinación microscópica por alta sospecha de leptospirosis, confirmando finalmente el diagnóstico. La urea y la creatinina siguen aumentando, por lo que el día 3 se inicia terapia dialítica. Asimismo, el compromiso hepático empeora (tabla 1).

Tras una semana el paciente presenta mejoría del compromiso hepático; sin embargo, continúa con terapia

Tabla 1 Perfil hepático

	Día 1	Día 4	Día 6	Día 8	Día 10	Día 14	Día 17	Día 28
Bilirrubina total (mg/dL)	22.4	40.2	49.3	43.5	36.5	24.9	6.6	3.0
Bilirrubina directa (mg/dL)	20.9	36.8	44.8	40.3	33.6	23.6	5.6	2.4
TGO (U/L)	263	172	114	101	83	61	62	48
TGP (U/L)	126	132	95	69	49	33	26	57
FA (U/L)	186	235	325	384	356	-	-	283
GGT (U/L)	132	245	308	369	293	-	-	75
Albumina (g/dL)	2.7	-	-	-	2.4	-	-	-

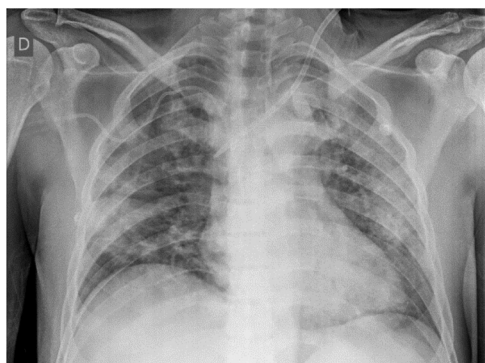


Figura 1 Radiografía de tórax en el día 6 de hospitalización: patrón alveolar difuso.

dialítica y desarrolla insuficiencia respiratoria por hemorragia alveolar difusa (fig. 1), con caída de la hemoglobina hasta 5g/dL, por lo que se brinda soporte oxigenatorio a través de máscara de reservorio, sin llegar a necesitar soporte ventilatorio. Finalmente, presenta una evolución favorable y es dado de alta el día 31 de hospitalización, continuando la hemodiálisis de forma ambulatoria.

La leptospirosis es una zoonosis de distribución mundial producida por espiroquetas del género *Leptospira*. Predomina en regiones tropicales, sobre todo en épocas de lluvia, en zonas de escasos recursos y con presencia de roedores¹. En el Perú, del 2017 al 2021 se reportó una incidencia de 1.55 a 7.11 casos por 100,000 habitantes². Además, en el 2021 se notificaron 513 casos y una defunción; los departamentos de Madre de Dios y Loreto (Selva) notificaron aproximadamente el 80% de los casos, mientras que Lima (Costa) menos del 1.5%². En el caso presentado el paciente era natural y procedente de Lima.

La *Leptospira* se mantiene en la naturaleza debido a la infección renal crónica en los portadores domésticos y silvestres (roedores entre otros mamíferos pequeños, además del ganado y los animales domésticos como los perros o los gatos), al colonizar el borde en cepillo del túbulo renal proximal¹.

La infección se puede producir por contacto directo o indirecto con la orina o tejidos de animales infectados. Las leptospirosis entran al organismo a través de la piel por cortes o abrasiones, a través de las membranas mucosas o por inhalación de aerosoles. Se produce una diseminación hematológica. Esta bacteriemia leptospirémica y la vasculitis asociada explican el amplio espectro de presentación clínica³.

El periodo de incubación es de 10 días (5-14 días). La leptospirosis puede presentarse como una enfermedad subclínica, una enfermedad sistémica autolimitada (90% infecciones) o una enfermedad grave. Puede presentar 2 fases: una fase septicémica inicial, los primeros 5-7 días, caracterizada por la presencia de leptospirosis en sangre y líquido cefalorraquídeo, que cursa con fiebre elevada, cefalea, dolores musculares de predominio en pantorrillas y zona lumbar, dolor abdominal, náuseas, vómitos, diarrea, tos y fusión conjuntival (ojo rojo sin secreciones); posteriormente hay una fase inmunitaria, con una duración de 4-30 días, en la que se producen anticuerpos IgM circu-

lantes y leptospiruria, y se puede presentar ictericia, falla renal, dificultad respiratoria, hemoptisis, meningitis aséptica, arritmias cardíacas y pancreatitis^{3,4}. La forma grave más característica que puede aparecer después de la fase aguda es la enfermedad de Weil, caracterizada por alteración de la función hepática y compromiso pulmonar y renal. La tasa de mortalidad de los pacientes con enfermedad grave no tratada llega hasta el 40%⁵.

Los pacientes presentan un perfil hepático característico: hiperbilirrubinemia directa marcada (hasta 80 mg/dL) asociada a un leve aumento (2-3 veces el valor normal) de otras enzimas que indican colestasis (FA, GGT) y un leve aumento de las transaminasas (<200 U/L)^{6,7}. La *Leptospira* infiltra el espacio de Disse, daña los hepatocitos y altera sus uniones intercelulares causando fuga de bilis desde los canalículos biliares hacia los sinusoides, lo cual explica los niveles tan elevados de bilirrubina directa sin mayor alteración de la FA o la GGT. Además, debido a que no hay necrosis hepatocelular no se elevan las transaminasas¹.

El compromiso renal varía en severidad desde un daño renal agudo leve no oligúrico hasta una falla renal aguda establecida. La mayoría de los pacientes que sobreviven recuperan la función renal, sin embargo, algunos quedan con enfermedad renal crónica³.

Algunos pacientes pueden presentar hiperlipasemia e hiperamilasemia multifactorial, generalmente secundaria a la falla renal aguda y al estado crítico de los pacientes. Sin embargo, también se han reportado casos de pancreatitis aguda debido a leptospirosis, incluso con desenlace fatal⁸. El mecanismo de la pancreatitis no está claramente definido, pero se postula que la vasculitis y el daño isquémico asociado producen la activación de las enzimas proteolíticas y la autodigestión⁸. En el caso presentado el paciente tenía hiperlipasemia e hiperamilasemia no asociadas a dolor abdominal típico ni a estudios de imagen contributivos, por lo que se descartó el diagnóstico de pancreatitis aguda.

Existen métodos de detección directos e indirectos. Dentro de los métodos de detección directos tenemos la microscopía de campo oscuro y la técnica de reacción en cadena de la polimerasa tanto en sangre como en orina. El método de detección indirecto y de referencia es la prueba de aglutinación microscópica, en la que reaccionan antígenos vivos con los anticuerpos de las muestras de sangre, con una sensibilidad del 77.4% y una especificidad del 97.6%; esta prueba actualmente en el Perú solo se realiza en el Instituto Nacional de Salud y es gratuita⁹.

El tratamiento antibiótico se debe iniciar ante la sospecha, aunque su eficacia sigue siendo controversial según indica un reciente metaanálisis¹⁰. La enfermedad leve se trata con doxiciclina por vía oral y la enfermedad grave con penicilina por vía intravenosa o con ceftriaxona¹⁰. El tratamiento de soporte es fundamental. Los pacientes que presentan daño renal agudo deben recibir hidratación intravenosa intensa y si progresan a falla renal oligúrica el inicio precoz de hemodiálisis disminuye la mortalidad¹¹. Además, debido a la vasculitis asociada se ha planteado el uso de corticosteroides en casos severos con compromiso pulmonar o renal, sin embargo, en una revisión sistemática realizada por Rodrigo et al. se concluye que no hay evidencia suficiente para recomendar su uso¹².

En pacientes con hiperbilirrubinemia directa marcada de presentación aguda, sin mayor alteración en el resto del perfil hepático, con estudios de imagen negativos para enfermedad biliar obstructiva y con falla renal aguda, se debe ahondar en la exposición a roedores y plantear la leptospirosis como un diagnóstico diferencial, aún en zonas de prevalencia baja o desconocida, para así realizar el estudio, manejo precoz y disminuir la mortalidad como en el caso de nuestro paciente. Asimismo, se debe tener en cuenta que estos pacientes pueden presentar hiperlipasemia e hiperamilasemia secundarias a la falla renal aguda y al estado crítico del paciente.

Responsabilidades éticas

El consentimiento informado no se solicitó para la publicación de este caso, ya que no se publican datos personales que permitan identificar al paciente. Además, el presente trabajo cumple con la normativa vigente de investigación bioética.

Financiación

La presente investigación no ha recibido ayudas específicas provenientes de agencias del sector público, sector comercial o entidades sin ánimo de lucro.

Conflicto de intereses

Los autores declaran no tener ningún conflicto de intereses.

Referencias

1. Haake DA, Levett PN. Leptospirosis in humans. *Curr Top Microbiol Immunol*. 2015;387:65–97, http://dx.doi.org/10.1007/978-3-662-45059-8_5.
2. Centro Nacional de Epidemiología, Prevención y Control de Enfermedades – MINSA [Internet]. Número de casos de leptospirosis, Perú 2017-2022 [actualizado 5 Abr 2022; citado 12 May 2022]. Disponible en: <https://www.dge.gob.pe/portal/docs/vigilancia/sala/2022/SE12/leptospirosis.pdf>.
3. Karpagam KB, Ganesh B. Leptospirosis: A neglected tropical zoonotic infection of public health importance—An updated review. *Eur J Clin Microbiol Infect Dis*. 2020;39:835–46, <http://dx.doi.org/10.1007/s10096-019-03797-4>.
4. Levett PN. Leptospirosis. *Clin Microbiol Rev*. 2001;14:296–326, <http://dx.doi.org/10.1128/CMR.14.2.296-326.2001>.
5. Taylor AJ, Paris DH, Newton PN. A systematic review of the mortality from untreated leptospirosis. *PLoS Negl Trop Dis*. 2015;9:e0003866, <http://dx.doi.org/10.1371/journal.pntd.0003866>.
6. Gancheva GI. Liver involvement in leptospirosis. *Int J Infect Dis Therapy*. 2016;1:6–12, <http://dx.doi.org/10.11648/j.ijidt.20160101.12>.
7. Wysocki J, Liu Y, Shores N. Leptospirosis with acute liver injury. *Proc (Bayl Univ Med Cent)*. 2014;27:257–8, <http://dx.doi.org/10.1080/08998280.2014.11929130>.
8. Maier A, Kaeser R, Thimme R, et al. Acute pancreatitis and vasoplegic shock associated with leptospirosis - A case report and review of the literature. *BMC Infect Dis*. 2019;19:395, <http://dx.doi.org/10.1186/s12879-019-4040-1>.
9. Niloofa R, Fernando N, de Silva NL, et al. Diagnosis of leptospirosis: Comparison between microscopic agglutination test, IgM-ELISA and IgM rapid immunochromatography test. *PLoS One*. 2015;10:e0129236, <http://dx.doi.org/10.1371/journal.pone.0129236>.
10. Guzmán-Pérez M, Blanch-Sancho JJ, Segura-Luque JC, et al. Current evidence on the antimicrobial treatment and chemoprophylaxis of human leptospirosis: A meta-analysis. *Pathogens*. 2021;10:1125, <http://dx.doi.org/10.3390/pathogens10091125>.
11. Andrade L, de Francesco-Daher E, Seguro AC. Leptospiral nephropathy. *Semin Nephrol*. 2008;28:383–94.
12. Rodrigo C, Lakshitha de Silva N, Goonaratne R, et al. High dose corticosteroids in severe leptospirosis: A systematic review. *Trans R Soc Trop Med Hyg*. 2014;108:743–50, <http://dx.doi.org/10.1093/trstmh/tru148>.

L.E. Flores^{a,*}, A. Carlin^{a,b}
y C.A. García^a

^a Servicio de Gastroenterología, Hospital Cayetano Heredia, Lima, Perú

^b Universidad San Ignacio de Loyola, Lima, Perú

* Autor para correspondencia. Sector 2, Grupo 3, Mz H, Lote 16, Villa El Salvador, Lima 15831, Perú.
Correo electrónico: luis.flores.e@upch.pe (L.E. Flores).

<https://doi.org/10.1016/j.rgmx.2022.05.005>

Hiperplasia linfoide ileal reactiva relacionada con infección por SARS-CoV-2 como característica clínica singular parecida a la enfermedad de Crohn



Reactive ileal lymphoid hyperplasia related to SARS-CoV-2 infection as a unique clinical feature resembling Crohn's disease

A pesar de que los síntomas y las características imagenológicas de la enfermedad coronavirus 2019 (COVID-19),

causada por un grave síndrome respiratorio coronavirus 2 agudo (SARS-CoV-2), involucran principalmente al sistema respiratorio, es posible encontrar manifestaciones de la enfermedad, y sus posibles complicaciones en órganos extra-torácicos como el tracto gastrointestinal (GI) y el sistema musculoesquelético¹.

Presentamos un caso de ileítis terminal relacionado a una hiperplasia linfoide ileal reactiva (HLIR) que ocurrió en un paciente con COVID-19 subyacente. Un varón de 29 años, fumador, sin antecedentes médicos destacables fue ingresado al hospital durante la ola de coronavirus de la variante ómicron en España, presentando dolor abdominal agudo en el cuadrante inferior derecho (CID) con 2 días de progresión, sin diarrea, síntomas respiratorios o fiebre. Ocho