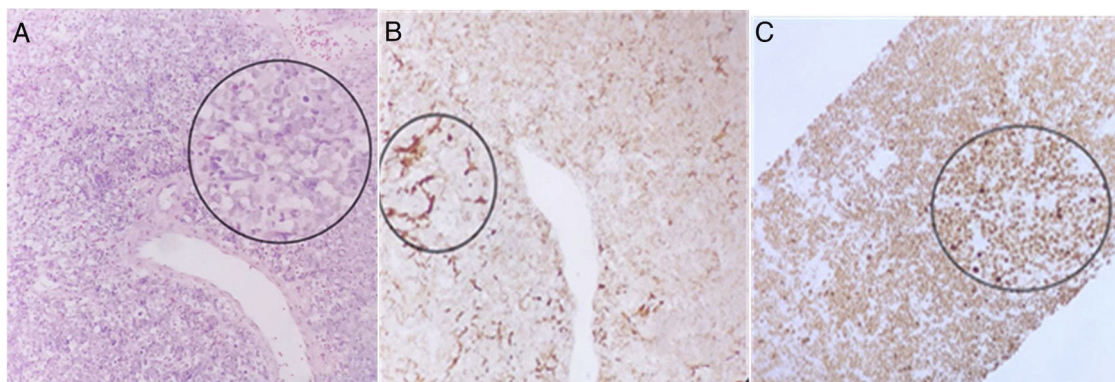

**Figura 2** a) Biopsia de hígado. Laminilla teñida con HE a 40x se identifica lesión de patrón sólida de células pequeñas redondas y azules con núcleos monótonos que sustituyen el parénquima hepático. b) Laminilla de inmunohistoquímica CD20 a 40x se identifica inmunorreacción en las células que sustituyen al parénquima hepático. c) Laminilla de inmunohistoquímica Ki67 a 40x se identifica inmunorreacción intensa en el 100% de las células acorde al linfoma de Burkitt. El color de la figura solo puede apreciarse en la versión electrónica del artículo.

## Financiación

No se recibió patrocinio de ningún tipo para llevar a cabo este artículo.

## Conflicto de intereses

Los autores declaran no tener ningún conflicto de intereses.

## Referencias

1. Wilde JT, Lee CA, Darby SC, et al. The incidence of lymphoma in the UK haemophilia population between 1978 and 1999. *AIDS*. 2002;16:1803–7. <http://dx.doi.org/10.1097/00002030-200209060-00014>.
2. Caccamo D, Pervez NK, Marchevisky A. Primary lymphoma of the liver in the acquired immunodeficiency syndrome. *Arch Pathol Lab Med*. 1986;110:553–5. PMID: 3010899.
3. Mannucci PM, Tuddenham EG. The hemophilias: progress and problems. *Sem Hematol*. 1999;36:104–17. PMID: 10595759.

4. Molyneux EM, Rochford R, Griffin B, et al. Burkitt's lymphoma. *Lancet*. 2012;379:1234–44. [http://dx.doi.org/10.1016/S0140-6736\(11\)61177-X](http://dx.doi.org/10.1016/S0140-6736(11)61177-X).

D.S. Morgan<sup>a</sup>, A.R. Guzmán<sup>a</sup>, B. Barranco<sup>a,\*</sup>, M. Salamanca<sup>b</sup> y A.T. Archundia<sup>c</sup>

<sup>a</sup> *Departamento de Gastroenterología, Centro Médico Nacional 20 de Noviembre ISSSTE, Ciudad de México, CDMX, México*

<sup>b</sup> *Departamento de Patología Clínica, Centro Médico Nacional 20 de Noviembre ISSSTE, Ciudad de México, CDMX, México*

<sup>c</sup> *Departamento de Radiología e Imagenología, Centro Médico Nacional 20 de Noviembre ISSSTE, Ciudad de México, CDMX, México*

\* Autor para correspondencia. Ave. Félix Cuevas 540, Col del Valle Sur, Alcaldía Benito Juárez CDMX CP 03229. Teléfono: +5255005003 ext. 14253. Correo electrónico: [betbarranco@yahoo.com.mx](mailto:betbarranco@yahoo.com.mx) (B. Barranco).

<https://doi.org/10.1016/j.rgm.2022.04.003>

## Tumor de Brunner, abordaje endoscópico. Reporte de caso



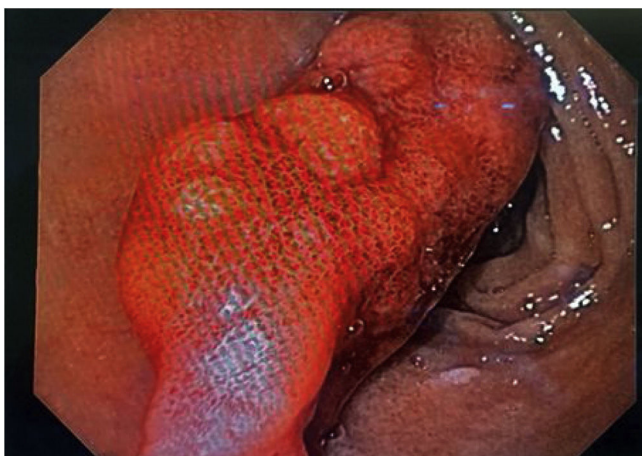### Endoscopic approach to Brunner's gland hamartoma: A case report

Presentamos el caso de un paciente masculino de 45 años, con antecedentes personales patológicos para diabetes mellitus de tipo II de 12 años de evolución, actualmente con buen apego al tratamiento, con antecedentes personales no patológicos sin relevancia. Fue enviado al servicio de gastroenterología por anemia crónica en estudio. Se reportó anemia microcítica hipocrómica (BHC: Hb 6.8 mg/dl, Hto: 28.7%, VCM: 57.9 fl, HCM: 13.7%) por probable deficiencia de hierro. El paciente se encontraba asintomático al momento

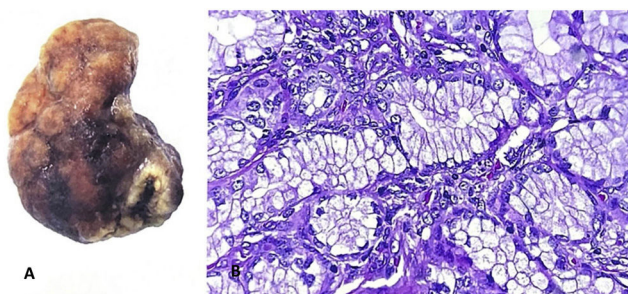
del diagnóstico. Se solicitó protocolo por anemia en estudio con abordaje con esofagogastroduodenoscopia.

Se realizó esofagogastroduodenoscopia y se observó pólipo pediculado en bulbo duodenal, aproximadamente de 4 cm de diámetro, en la primera porción del duodeno, con datos de sangrado activo. Se decidió resección del pólipo mediante abordaje por panendoscopia. Se inyectó adrenalina en la base del pólipo, se colocaron 2 hemoclips confrontados en el pedículo y se hizo polipectomía con asa caliente sin complicaciones. La pieza fue enviada para su estudio histopatológico (fig. 1).

El reporte de histopatología del espécimen indicó formación nodular de 4 × 2 × 2 cm de superficie rugosa y color café oscuro. Al corte era de consistencia blanda, en el interior se apreciaba tejido uniforme color café claro y en la zona central, hemorragia con proliferación nodular de glándulas de



**Figura 1** Esofagogastroduodenoscopia; se observa pólipo pediculado en bulbo duodenal, aproximadamente de 4 cm de diámetro en la primer porción del duodeno con datos de sangrado activo.



**Figura 2** A) Descripción macroscópica: pólipo duodenal, formación nodular de 4x2x2cm, superficie rugosa y color café oscuro. B) Descripción microscópica: proliferación nodular de glándulas de Brunner que incluye estroma y ductos.

Brunner, que incluía estroma y ductos. Se completó el protocolo con inmunohistoquímica y se encontró Ki67 positivo. Con estos datos se concluyó que se trataba de un adenoma de glándulas de Brunner, sin datos de atipia (fig. 2).

En las capas mucosas y submucosas del duodeno proximal encontramos glándulas acinotubulares ramificadas denominadas glándulas Brunner<sup>1</sup>. El anatomista suizo Johan Conrad Brunner describió por primera vez estas glándulas y determinó que su principal función era ser secretor principal de jugo digestivo. Su incidencia predomina entre la quinta y sexta décadas de la vida y se considera un tumor de estirpe sumamente raro, con incidencia menor del 1% en abordajes endoscópicos<sup>2</sup>. El hallazgo de la hiperplasia de glándulas de Brunner suele ser incidental, pero en ocasiones la presentación sintomática se relaciona con potencial maligno<sup>3</sup>.

Su presentación clínica tiene diversas variantes: pacientes asintomáticos en los que el hallazgo será incidental durante la exploración física, estudios clínicos de imagen y endoscopia o sintomatología abdominal inespecífica<sup>4</sup>. La presentación sintomática usual incluye síndrome anémico por anemia ferropénica, sangrado de tubo digestivo, obstrucción ampular, obstrucción duodenal o la presencia de intususcepción intestinal secundaria a la presencia del tumor<sup>5</sup>.

En el caso reportado, el paciente negaba sangrado de tubo digestivo alto o bajo, oclusión intestinal o datos de intususcepción. Con hallazgo incidental de anemia ferropénica, fue referido al servicio de gastroenterología por anemia crónica en estudio.

La fisiso enfermedad del origen de la hiperplasia de glándulas de Brunner aún no se ha determinado. La teoría principal es que se debe a hipersecreción excesiva de ácido clorhídrico, coinfecciones por *Helicobacter pylori* o inflamación por secreción alcalina de las glándulas de Brunner<sup>6</sup>. Se solicitó prueba de Ag. fecal para *H. pylori* para descartar asociación con dicha infección, con resultados negativos.

La polipectomía con abordaje panendoscópico es el procedimiento de elección para lesiones disminuidas de tamaño. El abordaje por laparoscopia o laparotomía se reserva para tumores con características sésiles en los que el abordaje panendoscópico no es posible o si hay complicaciones, como en pacientes con inestabilidad hemodinámica por sangrado del tubo digestivo<sup>2</sup>.

En el caso reportado, se realizó abordaje con esofagogastroduodenoscopia más polipectomía con asa térmica y extracción de pieza a través de asa con red y *endoloop* para su estudio histológico y se encontró proliferación nodular de glándulas de Brunner, que incluía estroma y ductos. Se completó el protocolo con inmunohistoquímica y se encontró Ki67 positivo, que confirmó su diagnóstico.

## Responsabilidades éticas

No se requirió el consentimiento informado y ni la presentación del caso reportado a un comité de ética, ya que no se publicarán datos personales que pudieran identificar al paciente.

## Financiación

No se recibieron apoyos específicos del sector público, del sector privado ni de organizaciones sin fines de lucro con relación a este artículo.

## Conflicto de intereses

Los autores declaran que no existió conflicto de intereses.

## Referencias

1. Dhouha B, Ahlem L, Sana BS, et al. Unexpected cause for duodenal obstruction: Brunner's gland hyperplasia. *Pathologica*. 2017;109:414–7, PMID: 29449737.
2. Jepsen JM, Persson M, Jakobsen NO, et al. Prospective study of prevalence and endoscopic and histopathologic characteristics of duodenal polyps in patients submitted to upper endoscopy. *Scand J Gastroenterol* [internet]. 8 de julio de 2009 [consultado 28 de julio de 2021]; disponible en: <https://www.tandfonline.com/doi/abs/10.3109/00365529409092458>.
3. Bhatti S, Alghamdi M, Omer E. Brunner's gland hyperplasia: A massive duodenal lesion. *Cureus*. 2020;12:e7542, <http://dx.doi.org/10.7759/cureus.7542>.

4. Lingawi SS, Filipenko JD. Brunner's gland hamartoma causing gastric outlet obstructive symptoms. *South Med J*. 1998;91:964-5, <http://dx.doi.org/10.1097/00007611-199810000-00014>.
5. Patel ND, Levy AD, Mehrotra AK, et al. Brunner's gland hyperplasia and hamartoma: Imaging features with clinicopathologic correlation. *Am J Roentgenol*. 2006;187:715-22, <http://dx.doi.org/10.2214/ajr.05.0564>.
6. Jung Y, Chung IK, Lee TH, et al. Successful endoscopic resection of large pedunculated Brunner's gland hamartoma causing gastrointestinal bleeding arising from the pylorus. *Case Rep Gastroenterol*. 2013;7:304-7, <http://dx.doi.org/10.1159/000354138>.

L.O. Olivares<sup>a</sup>, P.C. Gómez<sup>a</sup>, J.S. Tamayo<sup>a</sup>,  
A.K. Verdiales<sup>b,\*</sup> y F.Y. Mendoza<sup>b</sup>

<sup>a</sup> *Servicio de Gastroenterología y Endoscopia, Centro de Investigación y Docencias en Ciencias de la Salud, Universidad Autónoma de Sinaloa, Culiacán (Sinaloa), México*

<sup>b</sup> *Centro de Investigación y Docencias en Ciencias de la Salud, Universidad Autónoma de Sinaloa, Culiacán (Sinaloa), México*

\* Autor para correspondencia. Av. Álvaro Obregón, Colonia Tierra Blanca, Código postal 80030, Culiacán, Sinaloa, México. Teléfono: +6871748893.  
Correo electrónico: [Anakverdiales@gmail.com](mailto:Anakverdiales@gmail.com) (A.K. Verdiales).

<https://doi.org/10.1016/j.rgmx.2022.05.002>

## Pancreatitis autoinmune en pediatría, una enfermedad poco frecuente



### Autoimmune pancreatitis in pediatrics, a rare disease

La pancreatitis autoinmune (PAI) es una enfermedad fibroinflamatoria sistémica que afecta al páncreas y a otros órganos<sup>1</sup>. La prevalencia en pediatría es baja; la presentación clínica más frecuente es dolor abdominal, ictericia obstructiva y pérdida de peso<sup>2</sup>.

Presentamos el caso de un adolescente femenino de 15 años de edad, sin antecedentes médicos de relevancia, que consulta a su médico familiar por dolor abdominal crónico intermitente, tipo cólico, de intensidad moderada y localizado en el cuadrante superior derecho, acompañado de náuseas de un mes de evolución. Se solicita una ecografía, documentándose múltiples litos de 2-3 mm que ocupan el 70% de la luz de la vesícula, motivo por el que fue enviada a cirugía pediátrica. Fue sometida a una colecistectomía laparoscópica; en el procedimiento se encontró proceso fibroinflamatorio con plastrón epiploico. Tras la cirugía presenta dolor abdominal epigástrico intenso con vómitos, elevación de las enzimas pancreáticas (amilasa 1,006 U/l y lipasa 1,271 U/l) y tomografía computarizada con edema del páncreas (Balthazar B). Se realiza una colangiorresonancia que no evidencia litos. Fue sometida a una colangiopancreatografía retrógrada endoscópica, sin evidenciarse litos en el conducto pancreático. Presenta además biloma, que ameritó drenaje por radiología intervencionista. Se mantiene en ayuno, nutrición parenteral, antibióticos y egresa sin aparentes complicaciones. Un mes después, acude nuevamente a Urgencias por presentar dolor abdominal y vómitos. Los exámenes revelan elevación de las enzimas pancreáticas (amilasa 1,248 U/l y lipasa 3,671 U/l); la tomografía computarizada abdominal reporta edema pancreático y colección única peripancreática (Balthazar D). Por el tiempo de evolución, se diagnóstica un nuevo evento de pancreatitis. Se inicia abordaje de pancreatitis recurrente; se realiza una nueva colangiorresonancia y como único hallazgo se reporta irregularidad segmentaria del conducto pancreático (fig. 1).

Se solicitan subclases de inmunoglobulinas por sospecha de PAI, encontrando niveles de IgG4 en 221 mg/dl (valor normal: < 140 mg/dl) y anticuerpos antinucleares negativos, por lo que se inició manejo inmunosupresor con prednisona (prednisona 0.6 mg/kg/día). En el seguimiento a más de 6 meses, presenta mejoría clínica y no ha desarrollado otros eventos de pancreatitis.

La pancreatitis aguda recurrente se caracteriza por presentar 2 episodios de pancreatitis aguda, con resolución completa del dolor y normalización de las enzimas pancreáticas entre ambos episodios. La pancreatitis aguda recurrente ocurre en el 15-20% tras un primer evento de pancreatitis aguda y si bien la PAI es rara en la edad pediátrica, debe considerarse como posible etiología<sup>3</sup>.

Actualmente se reconocen 2 formas de PAI: la PAI tipo 1 es una enfermedad multisistémica que afecta al páncreas (enfermedad sistémica relacionada con IgG4) y la PAI tipo 2 parece ser una enfermedad autoinmune con afectación específica del páncreas<sup>4</sup>. En pediatría el estudio de la PAI se limita a informes y series de casos, por lo que la prevalencia aún es desconocida. Nuestra paciente presentó dolor abdominal, que se encuentra hasta el 91% de los niños con PAI, sin embargo, no manifestó ictericia obstructiva, la cual se informa en el 42%<sup>2</sup>, por lo que la presentación clínica puede ser heterogénea. La litiasis vesicular no es algo observado en la PAI; un estudio que evaluó el involucramiento del tracto biliar en adultos con PAI reporta la presencia de estenosis de la vía biliar y el engrosamiento de la pared del conducto biliar y de la pared de la vesícula biliar como hallazgos más frecuentes<sup>5</sup>. Así mismo, solo el 22% de los niños pueden tener niveles elevados de IgG4<sup>2</sup>; este hallazgo orientó el diagnóstico en nuestra paciente, adicional a las imágenes del páncreas por resonancia magnética. La paciente presentó remisión del dolor tras la administración del esteroide, por lo que cumplió 3 criterios para el diagnóstico de PAI, de acuerdo con el Consenso Internacional para el Diagnóstico de Pancreatitis Autoinmune<sup>6</sup>, que incluye una o más de las siguientes 5 características:

1. Estudios de imagen: a) parénquima pancreático (en tomografía computarizada o resonancia magnética),