




REVISTA DE GASTROENTEROLOGÍA DE MÉXICO

www.elsevier.es/rgmx



CARTA CIENTÍFICA

Síndrome de ligamento arcuato medio como causa poco frecuente de dolor abdominal crónico

Median arcuate ligament syndrome as a rare cause of chronic abdominal pain

Presentamos el caso de un varón de 66 años con antecedente quirúrgico de funduplicatura laparoscópica en 1995 y colecistectomía laparoscópica en 1996. Acudió al departamento de urgencias por presentar dolor en epigastrio, el cual refiere como tipo transictivo, pulsátil de moderada intensidad y de predominio, náusea, vómito, dolor asociado a la ingesta de alimentos, malestar general o cambio en el patrón evacuatorio. Refirió haber presentado el mismo dolor desde hace 20 años, por lo cual fue valorado en múltiples ocasiones por diversos gastroenterólogos, a través de procedimientos endoscópicos y tomografías sin llegar a un diagnóstico certero, siendo la última vez hace 2 años. A la exploración física presentó signos vitales normales, se encontró un soplo en región epigástrica, sin ningún dato de irritación peritoneal. Se realizó una angiografía contrastada, donde se observó una disminución en el calibre del origen del tronco celiaco de segmento corto con angulación superior casi total del tronco celiaco a expensas de ligamento arcuato medio (figs. 1A y B) Se realizó posteriormente un ultrasonido doppler, donde se observó una velocidad sistólica de 582 cm/s en la exhalación (valor normal: menor de 350 cm/s), así como una diferencia en la velocidad de flujo en la inspiración. Se realizó inicialmente catilización endovascular del tronco celiaco a través de arteria humeral por parte del servicio de cirugía vascular, identificando angulación importante del tronco celiaco (fig. 2A), posteriormente, por parte de cirugía general se realizó procedimiento laparoscópico encontrando fibrosis y adherencias a nivel de los pilares diafragmáticos. Se disecó hasta identificar el tronco celiaco el cual se encontraba comprimido extrínsecamente por ligamento arcuato medio (fig. 2B). Se liberó observando su trifurcación y se corroboró por arteriografía su correcta liberación y mejoría en el flujo. El paciente fue egresado en su segundo día postoperatorio, tolerando la vía oral, sin dolor y con una mejoría de sus síntomas en un 50%. En el seguimiento postoperatorio al mes, a los 2 y a los 9 meses, el paciente presentó una mejoría de la sintomatología del 100%, refiriéndose asintomático.

Este caso representa una causa infrecuente de dolor abdominal crónico, con pocos casos reportados en la literatura de habla hispana. Desde que Albrecht von Haller describió en 1740 el tronco celiaco, la comprensión de la anatomía quirúrgica e irrigación del tracto digestivo alto cambió importantemente. No sería hasta 1965, que David Dunbar, en su serie de 15 casos, hablaría de su implicación en el dolor abdominal epigástrico crónico de diagnóstico incierto¹. El ligamento arcuato medial (LAM) se forma por la aponeurosis engrosada del psoas, producto de la fusión de los tendones de la crura diafragmática, el cual va desde la apófisis transversa de L1 al cuerpo vertebral de L2². El diagnóstico del síndrome de LAM o de Dunbar requiere una alta sospecha clínica al presentar síntomas inespecíficos, siendo confundido comúnmente con cuadros de enfermedad biliar, enfermedad por reflujo gastroesofágico (ERGE), pancreatitis crónica e isquemia mesentérica³. El cuadro clínico entre el 80 y el 95% de los casos es el de dolor abdominal crónico en reposo que aumenta con la exhalación; pérdida de peso no intencionada en el 50% de los casos y en un 35% está reportado un soplo epigástrico el cual es muy sugestivo de esta enfermedad^{4,5}. Nuestro paciente refería dolor epigástrico intermitente, por lo que llegar a su diagnóstico correcto fue un reto para los clínicos. Siendo el soplo sistólico lo que orientó a llegar al diagnóstico certero. El diagnóstico de sospecha se realiza con una tomografía contrastada, y el definitivo con ultrasonido doppler en inspiración y expiración. Se considera que una velocidad sistólica mayor de 350 cm/s en expiración o diferencia mayor de 200 cm/s es diagnóstica. La arteriografía se considera el estándar diagnóstico⁶. Nuestro paciente presentaba un flujo > 500 cm/s, por lo que se confirmó el diagnóstico de LAM. El tratamiento se basa en la división del LAM y las fibras del plexo celiaco, con una mejora inmediata en el 96% de los casos y entre un 5 y un 10% de recurrencia. El manejo con prótesis endovascular ha demostrado ser útil hasta el 75% de los casos de recurrencia⁷.

Di Libero et al.⁸ reportaron el caso de un paciente con ERGE y síndrome de LAM, al que se realizó una funduplicatura con liberación del LAM. A nuestro conocimiento, la única asociación de síndrome de LAM posterior a una funduplicatura es la reportada por Ferreira et al.⁹ donde reportaron a una mujer de 53 años con este padecimiento. Nuestra hipótesis es que la manipulación quirúrgica puede inducir a la angulación y a la estenosis. Esta asociación es pobremente mencionada en la literatura a pesar de presentar etiologías similares.

<https://doi.org/10.1016/j.rgmx.2020.05.004>

0375-0906/© 2020 Asociación Mexicana de Gastroenterología. Publicado por Masson Doyma México S.A. Este es un artículo Open Access bajo la licencia CC BY-NC-ND (<http://creativecommons.org/licenses/by-nc-nd/4.0/>).

Cómo citar este artículo: Zambrano-Lara M, et al. Síndrome de ligamento arcuato medio como causa poco frecuente de dolor abdominal crónico. Revista de Gastroenterología de México. 2020. <https://doi.org/10.1016/j.rgmx.2020.05.004>

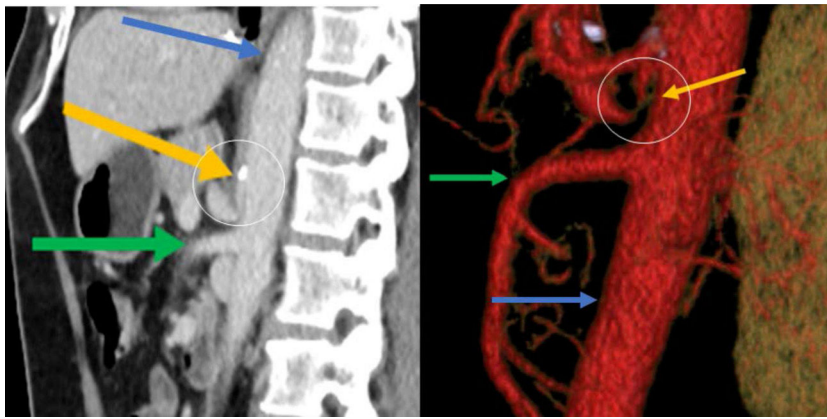


Figura 1 Reconstrucción sagital de la angio-TC abdominal en fase arterial, donde se demuestra una disminución en el calibre del origen del tronco celíaco de segmento corto con angulación superior. La flecha amarilla marca el tronco celíaco, la verde la arteria mesentérica superior y la azul la aorta. Dentro del círculo a nivel de la calcificación se aprecia la angulación del tronco celíaco: A) Corte sagital; B) Reconstrucción.

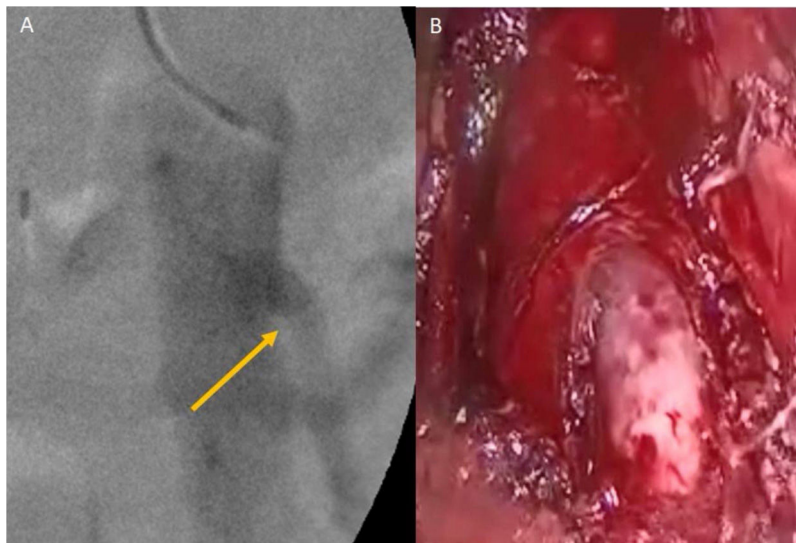


Figura 2 A) Arteriografía donde se demuestra el tronco celíaco con angulación superior; B) Vista laparoscópica de compresión extrínseca del tronco celíaco por ligamento arcuato medio.

Finalmente es importante destacar la respuesta completa de la sintomatología con el tratamiento quirúrgico. Ante un dolor abdominal crónico, en donde se descartan enfermedades comunes del tracto gastrointestinal se debe buscar intencionadamente síndromes como el del ligamento arcuato, ya que, por ser poco frecuentes, el diagnóstico representa un desafío para el médico, y una vez definiendo este último, el tratamiento quirúrgico generalmente llevará a la resolución del 100% de la sintomatología.

Responsabilidades éticas

Los autores declaran que para esta investigación no se han realizado experimentos en seres humanos o animales, seguido así sus protocolos de sus centros de trabajo sobre

la publicación de datos de pacientes, preservado en todo momento su anonimato.

Declaramos que se ha conseguido el consentimiento informado del paciente referido en el artículo.

Financiación

Este estudio no recibió ningún apoyo específico por parte de agencias de fondos, en el sector público, comercial o sin fines de lucro.

Conflicto de intereses

Los autores declaran no tener ningún conflicto de intereses en la redacción de este manuscrito.

Referencias

1. Dunbar JD, Molnar W, Beman FF, et al. Compression of the celiac trunk and abdominal angina. *Am J Roentgenol Radium Ther Nucl Med.* 1965;95:731–44, <http://dx.doi.org/10.2214/ajr.95.3.731>.
2. Skandalakis JE. *Surgical Anatomy and Technique.* 4th edition Springer US; 2004. Chapter 8.
3. Park CM, Chung JW, Kim HB, et al. Celiac axis stenosis: Incidence and etiologies in asymptomatic individuals. *Korean J Radiol.* 2001;2:8–13, <http://dx.doi.org/10.3348/kjr.200121.8>.
4. Goodall R, Langridge B, Onida S, et al. Median arcuate ligament syndrome. *J Vas Surg.* 2019;S0741–5214:32642–4, <http://dx.doi.org/10.1016/j.jvs.2019.11.012>.
5. Kim EN, Lamb K, Relles D, et al. Median arcuate ligament syndrome-review of this rare disease. *JAMA Surg.* 2016;151:471–7, <http://dx.doi.org/10.1001/jamasurg.2016.0002>.
6. Erden A, Yurdakul M, Cumhuri T, et al. Marked increase in flow velocities during deep expiration: A duplex Doppler sign of celiac artery compression syndrome. *Cardiovasc Intervent Radiol.* 1999;22:216, <http://dx.doi.org/10.1007/s002709900399>.
7. Jimenez JC, Harlander-Locke M, Dutson EP. Open and laparoscopic treatment of median arcuate ligament syndrome. *J Vasc Surg.* 2012;56:869–73, <http://dx.doi.org/10.1016/j.jvs.2012.04.057>.
8. Di Libero L, Varricchio A, Tartaglia E, et al. Laparoscopic treatment of celiac axis compression syndrome (CACS) and hiatal hernia: Case report with bleeding complications and review. *Int J Surg Case Rep.* 2013;4:882–5, <http://dx.doi.org/10.1016/j.ijscr.2013.06.021>.
9. Ferreira AI, Maria B, Freire J, et al. Acute median arcuate ligament syndrome onset: unexpected complication after laparoscopic Nissen fundoplication. *Acta Radiológica Portuguesa.* 2018;30:35–7.

M. Zambrano-Lara, M. Gonzalez-Urquijo,
G. Lozano-Balderas, M. Rodarte-Shade y M.A. Fabiani*

Tecnológico de Monterrey, Escuela de Medicina y Ciencias de la Salud, Monterrey, Nuevo León, México

* Autor para correspondencia. Dr. Ignacio Morones Prieto O 3000. Monterrey, México. 64710. Teléfono: +8119779899. Correo electrónico: alefabiani@gmail.com (M.A. Fabiani).