



REVISTA DE
GASTROENTEROLOGÍA
DE MÉXICO

www.elsevier.es/rgmx




IMAGEN CLÍNICA EN GASTROENTEROLOGÍA

Anemia y dolor abdominal: manifestación tardía de un melanoma cutáneo

Anemia and abdominal pain: Late manifestation of a cutaneous melanoma

A.J. Ruiz-Rodríguez*, A. García-Robles y A. Martín-Lagos Maldonado

Servicio de Aparato Digestivo, Hospital Universitario Clínico San Cecilio, Granada, España

Varón de 49 años con extirpación de melanoma nodular estadio IIA en el brazo izquierdo hace 2 años. Acude por dolor abdominal epigástrico de 2 semanas de evolución, fiebre nocturna y síndrome constitucional. Analíticamente destaca anemia microcítica: hemoglobina 8,9 g/dl, volumen corpuscular medio 73,7 fl; elevación de proteína C reactiva: 220 mg/l. La tomografía computarizada (TC) abdominal describe dilatación aneurismática intestinal junto a múltiples adenopatías regionales mesentéricas (figs. 1 y 2). Ante los hallazgos se realiza enteroscopia con doble balón donde se aprecia masa ulcerada, friable y dura a la toma de biopsias en primera porción yeyunal (fig. 3). En el diagnóstico diferencial también incluimos el linfoma primario intestinal, el tumor estromal gastrointestinal (GIST), el leiomiomasarcoma y el adenocarcinoma. El estudio histopatológico concluye como metástasis intestinal de melanoma (figs. 4 y 5). Se realiza resección intestinal del segmento afecto y posterior inmunoterapia con nivolumab. La mayoría de los melanomas intestinales son metástasis de

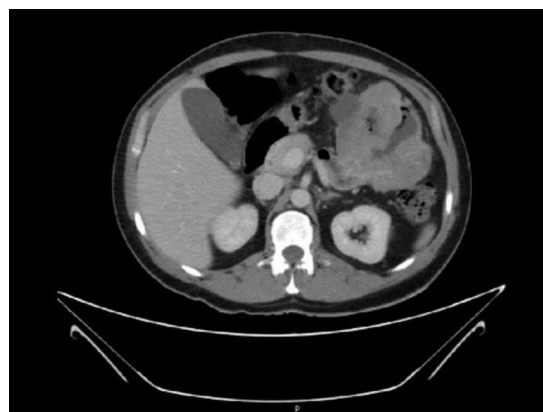


Figura 1 Corte axial de la TC abdominal donde se observa masa mamelonada que engloba a varias asas intestinales en región de hipocondrio izquierdo.

* Autor para correspondencia. Hospital Universitario Clínico San Cecilio. Avenida del Conocimiento, s/n. 18016 Granada, España. Teléfono: +34-958023000

Correo electrónico: antjosruirod@outlook.es
(A.J. Ruiz-Rodríguez).

<https://doi.org/10.1016/j.rgmx.2020.02.003>

0375-0906/© 2020 Asociación Mexicana de Gastroenterología. Publicado por Masson Doyma México S.A. Este es un artículo Open Access bajo la licencia CC BY-NC-ND (<http://creativecommons.org/licenses/by-nc-nd/4.0/>).

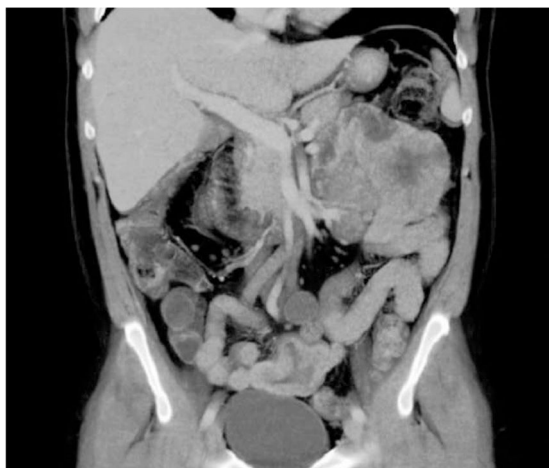

Figura 2 Corte coronal de la TC abdominal donde se aprecia masa mamelonada en el hipocondrio izquierdo.

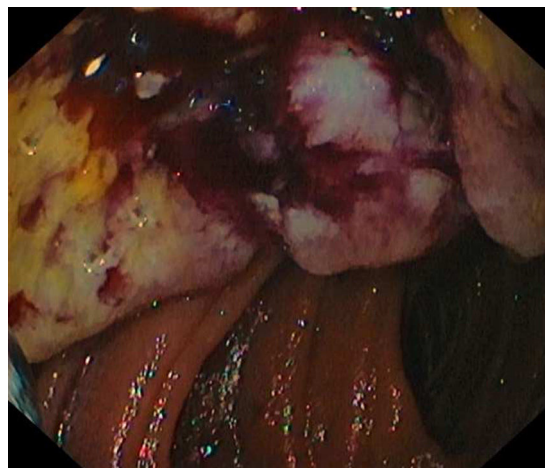


Figura 3 Visión endoscópica del tumor a través del enteroscopia. Se aprecia luz intestinal con masa oscurecida, ulcerada y friable en zona superior.

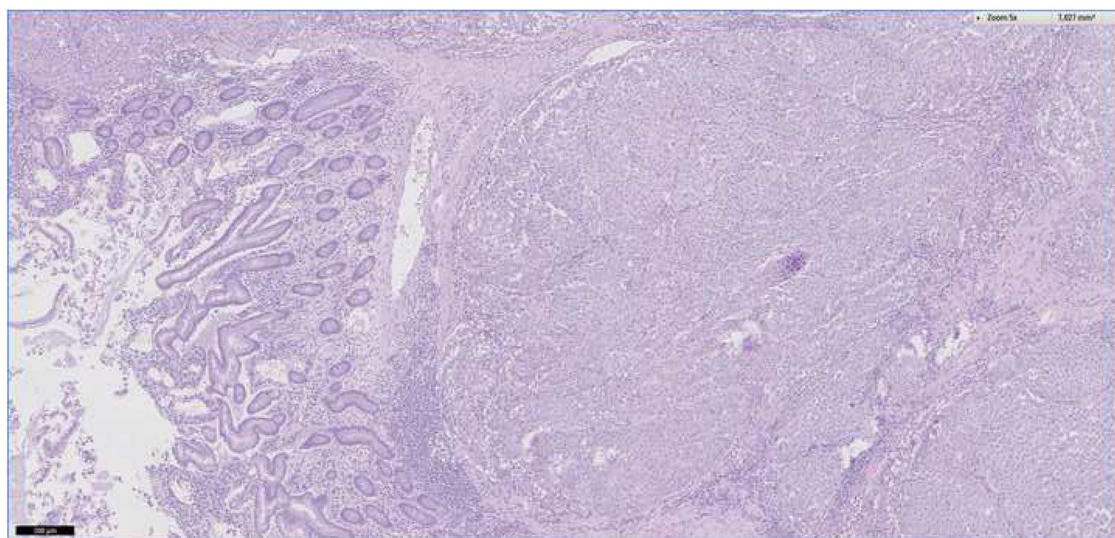


Figura 4 Imagen con 5 aumentos de muestra yeyunal. En la parte izquierda se aprecia el epitelio intestinal normal. En la parte centro-derecha observamos una submucosa con infiltración de células atípicas pigmentadas Tinción: hematoxilina-eosina.

un melanoma cutáneo primario, con mejor pronóstico. En este caso, los antecedentes, los hallazgos endoscópicos y el análisis histopatológico aclararon el diagnóstico definitivo.

Responsabilidades éticas

Los autores declaran que para esta investigación no se han realizado experimentos en seres humanos ni en animales,

y han seguido los protocolos de su centro de trabajo sobre la publicación de datos de pacientes. Declaran que en este artículo se ha preservado en todo momento el anonimato del paciente, y el consentimiento informado no se solicitó para la publicación de este caso, porque en el presente artículo no se publican datos personales que permita identificar al paciente.

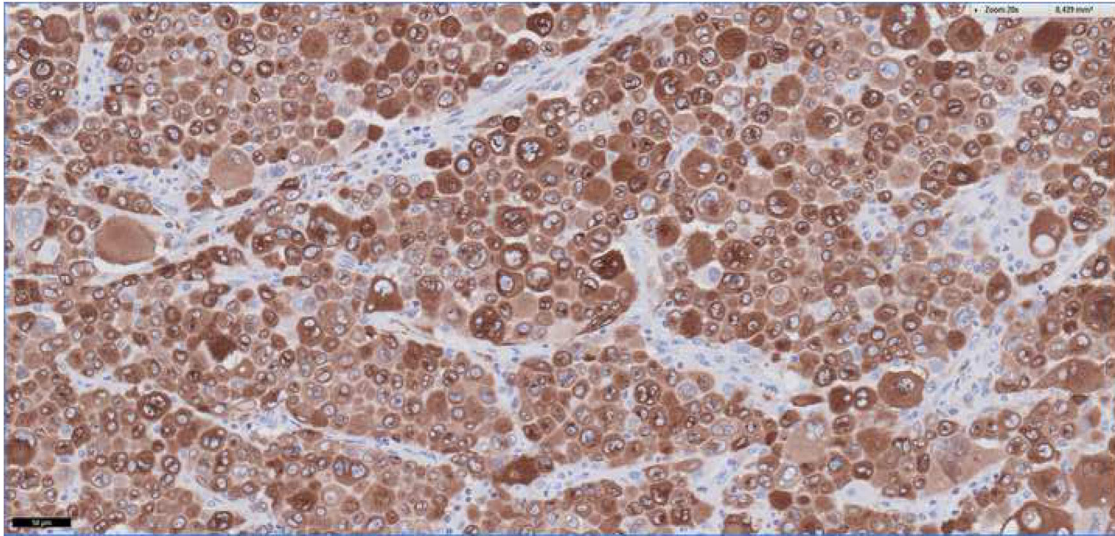


Figura 5 Imagen con 20 aumentos de muestra yeyunal. Observamos los melanocitos infiltrando de forma difusa el tejido (color marrón) Tinción: MelanA.

Financiación

La presente investigación no ha recibido ayudas específicas provenientes de agencias del sector público, sector comercial o entidades sin ánimo de lucro.

Conflicto de intereses

Los autores declaran que no existen conflictos de intereses.