




## REVISTA DE GASTROENTEROLOGÍA DE MÉXICO

[www.elsevier.es/rgmx](http://www.elsevier.es/rgmx)



### CARTA CIENTÍFICA

#### ¿Son los patrones radiológicos concordantes con la anatomía patológica en el cáncer gástrico calcificado?

#### Are radiologic patterns consistent with pathologic anatomy in calcified gastric cancer?

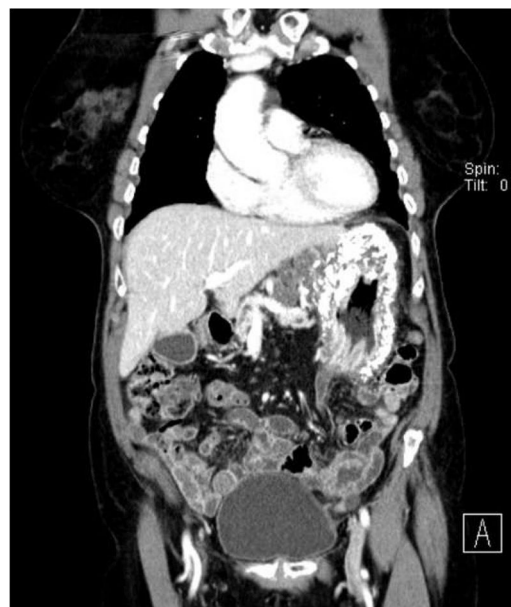Actualmente, el cáncer gástrico representa un 3% de todos los tumores gastrointestinales. La incidencia de carcinoma de células de anillo en sello gástrico varía desde el 3.4% en Japón hasta el 39% en países occidentales, afectando a sujetos más jóvenes. La estirpe intestinal es la que presenta mayor incidencia en la actualidad, sin embargo, ha experimentado una disminución en los últimos años. Los subtipos difusos, a pesar de tener una incidencia más baja, presentan un aumento de esta más marcado en las últimas décadas. Por su parte, las calcificaciones en el adenocarcinoma gástrico únicamente se encuentran presentes en el 5% de los casos. Suelen ser tumores infiltrativos que frecuentemente presentan compromiso ganglionar y de muy mal pronóstico. En 1913 Gruber<sup>1</sup> comunicó por primera vez una calcificación en el contexto de un cáncer gástrico. El número de reportes de esta entidad va en aumento, dado el avance de las técnicas radiológicas. Sin embargo, sigue siendo una entidad relativamente infrecuente.

Presentamos el caso de una paciente de 56 años, sin antecedentes médicos de interés, que presentó clínica de dispepsia y dolor posprandial de 3 meses de evolución.

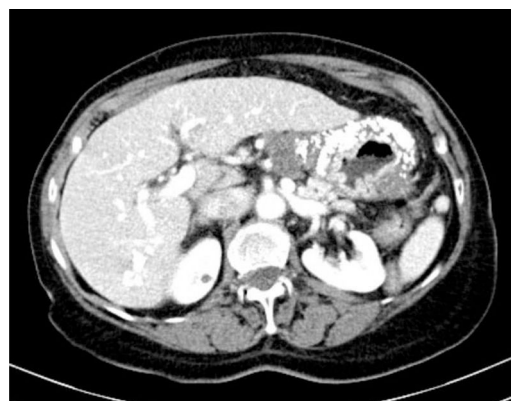Se solicitó una endoscopia digestiva alta ante la persistencia de la sintomatología, en la que se observó un engrosamiento marcado de la pared gástrica, más acusado en curvatura mayor. Se tomó biopsia del antro. La anatomía patológica de la muestra fue compatible con adenocarcinoma gástrico difuso con células en anillo de sello. La tinción con hematoxilina-eosina puso de manifiesto calcificaciones extracelulares.

Se realizó tomografía computarizada (TC) en la que se evidenciaron múltiples adenopatías perigástricas y una marcada calcificación de toda la pared gástrica (figs. 1 y 2). Analíticamente, la paciente presentaba niveles elevados de CEA 125 y CA 19.9. Los niveles de calcio y fósforo no mostraron alteraciones.

Dado que la paciente presentaba afectación ganglionar, se decidió realizar inicialmente tratamiento neoadyuvante.



**Figura 1** Corte coronal. Se observa la calcificación difusa de todo el estómago.



**Figura 2** Corte transversal donde se evidencia la pared gástrica engrosada y calcificada.

Tras 4 ciclos de tratamiento quimioterápico, la TC de control evidenció importante progresión de la enfermedad, con metástasis ovárica y carcinomatosis peritoneal, desestimándose la cirugía. En cuanto a las calcificaciones, estas no

<https://doi.org/10.1016/j.rgmx.2020.02.002>

0375-0906/© 2020 Asociación Mexicana de Gastroenterología. Publicado por Masson Doyma México S.A. Este es un artículo Open Access bajo la licencia CC BY-NC-ND (<http://creativecommons.org/licenses/by-nc-nd/4.0/>).

Cómo citar este artículo: Navarro-Martínez S, et al. ¿Son los patrones radiológicos concordantes con la anatomía patológica en el cáncer gástrico calcificado? Revista de Gastroenterología de México. 2020. <https://doi.org/10.1016/j.rgmx.2020.02.002>

experimentaron cambios. Finalmente, la paciente falleció a los 14 meses en tratamiento con quimioterapia paliativa (FOLFOX).

Existen distintas clasificaciones histológicas del cáncer gástrico que no son excluyentes entre sí:

- La OMS distingue 5 subtipos: papilar, tubular, mucinoso, anillo de sello e indiferenciado<sup>2</sup>.
- Lauren los divide en 2 grandes grupos: intestinal o «bien diferenciados» y difusos o «mal diferenciados». Dentro de los difusos, clasifica aquellos productores de mucina en función de la localización de esta: intracelular (que correspondería al anillo de sello) y extracelular (que sería equivalente al mucinoso de la clasificación de la OMS)<sup>3</sup>. Siendo necesario para la OMS un porcentaje de mucina extracelular mayor del 50% para considerarse de este tipo.
- Ming, por su parte, estableció 2 grandes grupos: expansivo e infiltrativo. Dentro del subtipo infiltrativo se incluiría al tipo mucinoso, ya que propone que este es de una variedad del subtipo en anillo de sello.

La presencia de calcificación gástrica corresponde una fisiopatología compleja y no del todo bien conocida. Se ha descrito que dichas calcificaciones pueden ser inducidas por la presencia de osteopontina producida por los macrófagos<sup>4</sup>. A nivel teórico, se distingue entre 3 tipos: calcificación grosera o heterogénea, calcificación punteada o mucinosa, y la psamomatosa<sup>5</sup>.

A priori, la calcificación grosera es de mayor tamaño y se produce por cambios distróficos en un contexto de necrosis, hemorragia e inflamación que conducen a la degeneración tisular inherente a la hipoxia e isquemia tisular por el tamaño tumoral<sup>6,7</sup>.

Por otro lado, se ha propuesto que las calcificaciones punteadas se producen en áreas de isquemia y necrosis generadas por la destrucción tisular debida al rápido crecimiento tumoral o secundaria al tratamiento con quimioterapia. En estos casos, el medio o matriz extracelular tiene un pH alto, que perpetúa su alcalinidad debido a la presencia de un ambiente hipóxico rico en dióxido de carbono. Las proteínas desnaturizadas del medio alcalino se unen preferentemente a iones fosfato libres. Al mismo tiempo, las glucomucoproteínas de dicha matriz actúan como intercambiadores iónicos, de manera que se acumula calcio en su interior que, al unirse con los fosfatos, provoca la calcificación de la matriz dando lugar a las «mucin pools»<sup>8</sup>. En este tipo de calcificación la calcemia y la fosfatemia son normales. Asimismo, la psamomatosa se asocia a los tumores de estirpe intestinal no productores de mucina. En el abdomen, varios tipos de tumores, como los productores de mucina y las neoplasias pseudopapilares, con frecuencia presentan calcificación intramural.

Parece existir en la literatura un patrón poco constante en la morfología de las calcificaciones gástricas en función del tipo histológico del tumor. Los mucinosos parecen formar calcificaciones dispersas y punteadas de pequeño tamaño, aunque se han descrito casos con calcificaciones de mayor tamaño y aisladas. Los tumores GIST, por su parte, tienden a calcificarse de una manera más grosera<sup>9</sup>. Sobre esta base algunos autores, como Zhao et al.<sup>10</sup>, han propuesto

la posibilidad de utilizar ciertos hallazgos radiológicos de manera complementaria al diagnóstico, observándose, en su serie de 166 pacientes con tumores gástricos, una precisión de las calcificaciones en la TC para predecir un tumor gástrico mucinoso sobre un no mucinoso > 80%, con una alta especificidad (98,7%) y una baja sensibilidad (33,3%). La TC constituye una herramienta útil, pues usando agua como contraste oral negativo a la par que contraste por vía intravenosa es posible obtener información diagnóstica adicional sobre las lesiones gástricas. Sin embargo, tal y como presentamos, un subtipo histológico de células en anillo de sello puede presentar un patrón de calcificación más propio de un tipo mucinoso. En ocasiones, puede ser útil la utilización de isótopos (tecnecio 99 metaestable, 3-difosfono-1 o 1-propanodicarboxílico) como marcadores óseos, aunque su captación en el cáncer gástrico calcificado es muy infrecuente. A pesar de lo descrito anteriormente, no debemos olvidar que las asociaciones de los tipos de calcificación con subtipos histológicos de carcinoma gástrico no son reproducibles y no deben ser utilizadas con fines de diagnóstico diferencial. Igualmente, existen pocos reportes de casos de autopsia que describan la correlación radiopatológica en el adenocarcinoma mucinoso calcificado del estómago.

Finalmente, y a modo de conclusión, nuestra paciente presentó un cáncer gástrico difuso con células en anillo de sello con unas calcificaciones en la TC propias del subtipo mucinoso<sup>5</sup>. Basándonos únicamente en este caso y en la variabilidad de las calcificaciones en el contexto de enfermedades tumorales gástricas, sería razonable pensar en la posibilidad de que el subtipo mucinoso y el anillo de sello sean entidades distintas a nivel práctico, pero que en realidad sean los 2 extremos de una misma entidad, lo cual se acercaría a la postura defendida por Ming. Serían necesarios más estudios, no únicamente a nivel anatomopatológico, sino a nivel molecular, para poder establecer la delgada línea que separa algunas estirpes tumorales en el cáncer gástrico.

## Responsabilidades éticas

No se ha realizado ninguna intervención sobre la paciente para la realización de este trabajo, limitándonos a describir el proceso clínico. Se trata de un estudio donde se ha protegido la intimidad de la paciente en todo momento, sin que en este trabajo aparezcan imágenes o datos que permitan identificar a la misma.

## Financiación

La realización de este trabajo no ha requerido financiación por parte de ningún organismo o empresa privada ni pública.

## Conflicto de intereses

Los autores declaran no tener conflicto de intereses.

## Bibliografía

1. Gruber GB. Knochebildung in einem magen karzinom. *Z Beitr Path Anat.* 1913;55:368-70.

2. Aaltonen LA, Hamilton SR. World Health Organization & International Agency for Research on Cancer. Pathology and genetics of tumours of the digestive system. En: Aaltonen LA, Hamilton SR, editores. World Health Organization classification of tumours. Lyon: IARC Press; Oxford University Press; 2000. p. 39–52.
  3. Ma J, Shen H, Kapasa L, et al. Lauren classification and individualized chemotherapy in gastric cancer. *Oncol Lett.* 2016;11:2959–64.
  4. Kawahara K, Niguma T, Yoshino T, et al. Gastric carcinoma with psammomatous calcification after Billroth II reconstruction: Case report and literature review. *Pathol Int.* 2001;51:718–22.
  5. Salati M, Orsi G, Reggiani Bonetti L, et al. Heavily calcified gastrointestinal stromal tumors: Pathophysiology and implications of a rare clinicopathologic entity. *World J Gastrointest Oncol.* 2017;9:135–41.
  6. Yildirim Erdoğan N, Hüten ON, Bahadır F, et al. Diffuse and psammomatous calcification in intestinal type gastric carcinoma: report of two cases with literature review. *Turk J Gastroenterol.* 2011;22:414–8.
  7. Kim D-W, Jeong H-J, Park S-A, et al. Gastric accumulation of bone seeking agent in a patient with advanced gastric cancer. *J Korean Med Sci.* 2007;22:153–5.
  8. Dickson AM, Schuss A, Goyal A, et al. Radiology-pathology conference: Calcified untreated gastric cancer. *Clin Imaging.* 2004;28:418–21.
  9. Yu MH, Kim YJ, Park HS, et al. Imaging patterns of intratumoral calcification in the abdominopelvic cavity. *Korean J Radiol.* 2017;18:323–35.
  10. Zhao J, Ren G, Cai R, et al. Mucinous adenocarcinoma and non-mucinous adenocarcinoma: Differing clinicopathological characteristics and computed tomography features in gastric cancer. *Oncotarget.* 2017;8:45698–709.
- S. Navarro-Martínez\*, C. Payá-Llorente, E. Martínez López, R. Trullenque Juan y E. Armañanzas Villena
- Servicio de Cirugía General y del Aparato Digestivo, Hospital Universitario Doctor Peset, Valencia, España*
- \*Autor para correspondencia. Avenida Gaspar Aguilar, 90, CP 47017 Valencia, España. Teléfono: +34961622300. Fax: +34961622501.  
*Correo electrónico: [sergio1992orihuela@gmail.com](mailto:sergio1992orihuela@gmail.com)*  
(S. Navarro-Martínez)