

por un tiempo variable (3 a 22 dosis). El tratamiento y el seguimiento se recomienda continuar hasta que el cultivo fecal en placa de agar para *S. stercoralis* sea negativo posterior a 2 semanas de tratamiento y así asegurar la erradicación, eliminando el ciclo de autoinfección¹⁰.

Por lo tanto, es importante la sospecha clínica, endoscópica e histológica de colitis por *Strongyloides* en un paciente con diarrea inflamatoria y hallazgos endoscópicos sugerentes de colitis ulcerosa, pues un diagnóstico erróneo y tratamiento tardío puede tener un desenlace fatal.

Responsabilidades éticas

La presentación de la presente carta científica se ha realizado cumpliendo con las directrices de la Declaración de Helsinki de 1975. No ha sido necesario obtener autorización del comité de ética y consentimiento informado del paciente para recibir algún tratamiento, ya que solo describimos un caso respetando la privacidad. Los autores declaran que en este artículo aparecen datos no personales del paciente y se ha respetado el anonimato, por lo que no fue necesario obtener el consentimiento para la publicación.

Protección de personas y animales. Los autores declaran que para esta investigación no se han realizado experimentos en seres humanos ni en animales.

Confidencialidad de los datos. Los autores declaran que en este artículo aparecen datos de un paciente, el cual es totalmente anónimo.

Derecho a la privacidad y consentimiento informado. Los autores declaran que se ha respetado la privacidad de los datos del paciente, así mismo se tiene el consentimiento firmado de los autores para la publicación.

Financiación

La presente investigación no ha recibido ayudas específicas provenientes de agencias del sector público, sector comercial o entidades sin ánimo de lucro.

Conflicto de intereses

Los autores declaran no tener ningún conflicto de intereses.

Referencias

- Marcos LA, Terashima A, Canales M, et al. Update on strongyloidiasis in the immunocompromised host. *Curr Infect Dis Rep*. 2011;13:35–46.
- Vildosola G. Estrongyloidiasis. *Rev Gastroenterol Perú*. 1997;17 Supl 1:S75–91.
- Poveda J, Sharkawy F, Arosemena LR, et al. *Strongyloides Colitis* as a Harmful Mimicker of Inflammatory Bowel Disease. *Case Rep Pathol*. 2017;2017:2560719, <http://dx.doi.org/10.1155/2017/2560719>.
- Minematsu H, Hokama A, Makishi T, et al. Colonoscopic findings and pathologic characteristics of *Strongyloides colitis*: A case series. *Digestion*. 2011;83:210–4.
- Keiser PB, Nutman TB. *Strongyloides stercoralis* in the Immunocompromised Population. *Clin Microbiol Rev*. 2004;17:208–17.
- Grossi PA, Lombardi D, Petrolo A, et al. *Strongyloides stercoralis* Hyperinfection in an HIV-Infected Patient Successfully Treated with Subcutaneous Ivermectin. *Trop Med Infect Dis*. 2018;3:46.
- Siegel M, Simon G. Is Human Immunodeficiency Virus Infection a Risk Factor for *Strongyloides stercoralis* Hyperinfection and Dissemination. *PLoS Negl Trop Dis*. 2012;6:e1581.
- Kishimoto K, Hokama A, Hirata T, et al. Endoscopic and histopathological study on the duodenum of *Strongyloides stercoralis* hyperinfection. *World J Gastroenterol*. 2008;14:1768–73.
- Qu Z, Kundu UR, Abadeer RA, et al. *Strongyloides colitis* is a lethal mimic of ulcerative colitis: The key morphologic differential diagnosis. *Hum Pathol*. 2009;40:572–7.
- Luvira V, Watthanakulpanich D, Pittsuttithum P. Management of *Strongyloides stercoralis*: A puzzling parasite. *Int Health*. 2014;6:273–81.

P. Gomez-Hinojosa^{a,*}, C. García-Encinas^a,
A. Carlin-Ronquillo^a, R.P. Chancafe-Morgan^b
y J. Espinoza-Ríos^{a,c}

^a Servicio de Gastroenterología, Departamento de Medicina, Hospital Cayetano Heredia, Lima, Perú

^b Servicio de Anatomía Patológica, Hospital Cayetano Heredia, Lima, Perú

^c Universidad Peruana Cayetano Heredia, Lima, Perú

* Autor para correspondencia. Jr. Alhelí # 874 - San Martín de Porres, Teléfono: +984342744.

Correo electrónico: pagohi@hotmail.com

(P. Gomez-Hinojosa).

<https://doi.org/10.1016/j.rgmx.2019.08.004>

0375-0906/ © 2019 Asociación Mexicana de Gastroenterología.

Publicado por Masson Doyma México S.A. Este es un artículo Open Access bajo la licencia CC BY-NC-ND (<http://creativecommons.org/licenses/by-nc-nd/4.0/>).

Lipoma perianal con fístula interesfintérica en un paciente adulto



Perianal lipoma with an intersphincteric fistula in an adult patient

Una fístula anal, o fístula en el ano, es un conducto granuloso anormal entre la región anorrectal y la región perianal. La

incidencia varía entre 0.86 y 2.32 por 10,000/año y es predominante en varones, con razones que van de 2:1 a 5:1¹. Los lipomas son tumores benignos de tejido blando que se componen de adipocitos contenidos dentro de una cápsula fibrosa delgada y suman casi el 50% de todos los tumores de tejido blando². Pueden ocurrir en cualquier parte del cuerpo que tenga depósitos grasos normales y se pueden desarrollar donde estos depósitos son mayores, como el tronco, los antebrazos y los muslos. Los lipomas rara vez se encuentran en áreas que por naturaleza tienen poca grasa, tales

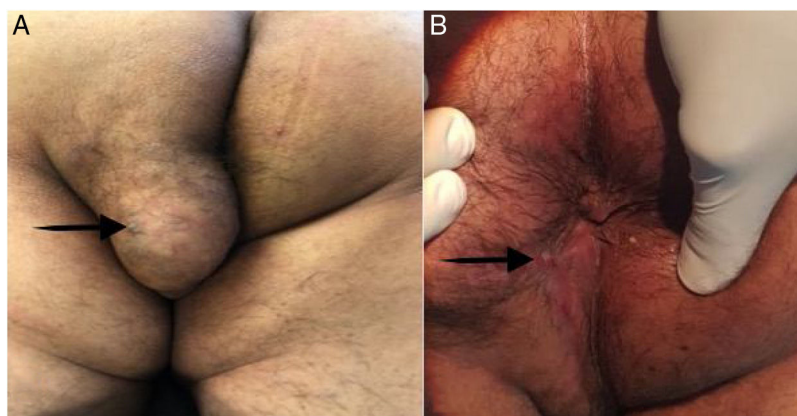


Figura 1 A) Tumor bien definido de 6 × 6 cm en el glúteo izquierdo y el perineo. La flecha negra apunta hacia el orificio externo de la fístula perianal. B) La herida perianal fue sanada por intención secundaria en el seguimiento a 12 meses. La flecha negra apunta hacia la cicatriz del orificio externo de la fístula completamente sanada.

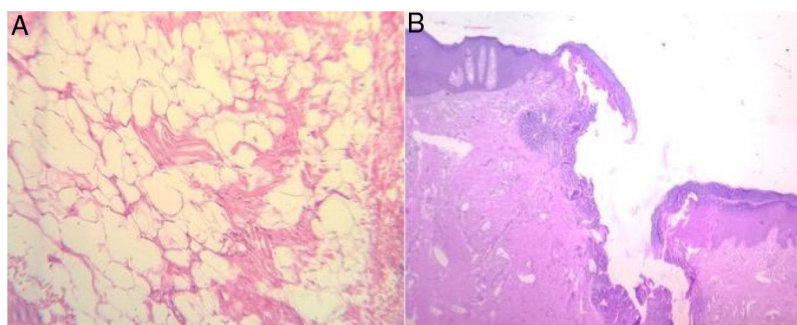


Figura 2 Imágenes histológicas. A) Tejido adiposo blanco maduro sin atipia. B) El conducto fistuloso, con cicatrización principalmente variable y tejido inflamatorio y granuloso.

como el perineo³. Los lipomas de tejido blando son comunes en la práctica cotidiana y están presentes en el 2% de la población².

Un hombre de 35 años tenía una historia médica sin eventualidades, excepto por el drenado quirúrgico de un absceso perianal, 7 años anterior. Llegó a nuestra clínica quirúrgica presentando una descarga purulenta y drenado de pus cerca del ano que irritaba el espacio perianal y el canal anal, lo que causaba comezón e incomodidad. Dijo que sus síntomas no habían desaparecido desde el procedimiento inicial 7 años previo y se quejaba de un bulto sin dolor en el glúteo izquierdo con 4 meses de progresión.

El examen físico reveló un bulto bien definido, no doloroso, de movimiento libre, de 6 × 6 cm en el glúteo izquierdo, cuya piel era de color, textura y temperatura normales. Se localizaba superficialmente en el plano subcutáneo, a 3 cm del borde anal (fig. 1A). El diagnóstico inicial fue de tumor benigno de tejido blando. El examen de tacto rectal reveló un cordón fibroso bajo la piel, entre el bulto y el borde anal, que causaba incomodidad y dolor. No había evidencia de inflamación, descarga purulenta o masas internas. El paciente fue transferido al quirófano y bajo anestesia regional epidural fue colocado en posición en navaja. Se realizó una anoscopia, identificando el orificio interno del conducto comunicante en la posición de las 7 en punto. Una fístula interesfintérica pasaba de la apertura interna

hacia el bulto, en línea recta. La fístula fue destechada por medio de una cuidadosa diatermia y se extirpó el bulto con un corte elíptico. La herida se dejó abierta y el conducto y la herida fueron empacados. Tras una inspección preliminar, se observó un tumor suave y bien delimitado por una delgada cápsula fibrosa. El paciente fue dado de alta al cuarto día posoperatorio sin complicaciones. El examen histopatológico confirmó el diagnóstico de lipoma, con un conducto fistuloso llegando al canal anal, sin evidencia de malignidad (fig. 2A y B). Seis meses después del procedimiento inicial, el conducto fue eliminado, sin pérdida de función de esfínter y la herida sanó completamente por intención secundaria, sin deformidades significativas (fig. 1B). En el seguimiento a los 12 meses, el paciente estaba sano, sin complicaciones.

Una fístula anal es la fase crónica de una infección perianal en curso. La mayoría de las fístulas comienzan como abscesos anorrectales. Cuando el absceso se abre espontáneamente, puede ocurrir una fístula, la cual permanece abierta debido a una fuente infecciosa⁴. En más del 90% de los casos, las fístulas anales son causadas por glándulas anales infectadas, las cuales proporcionan canales libres por los que la infección puede pasar de la luz anal hacia los músculos esfínter profundos, convirtiéndose en la fase crónica de una infección perianal en curso. La infección penetra la pared anal del canal anal a través de una fisura o de otra herida y, una vez que se establece, el conducto infectado permanece abierto por contenido fecal⁵.

Nuestro paciente había presentado un absceso perianal 7 años antes, el cual creemos que fue el origen del conducto fistuloso. En su momento, solo el absceso fue tratado y el conducto fistuloso permaneció intacto. Muy probablemente, a lo largo del tiempo, un tumor de tejido blando se desarrolló en el sitio de la cavidad del absceso previo, con el orificio interno del conducto fistuloso en el canal anal y el desarrollo de su orificio externo en el sitio del tumor.

La región perianal es un sitio raro para los lipomas o los tumores de tejido blando. Es difícil para estos pacientes estar en posición sentada y puede haber interferencia con la defecación si hay extensión interesfintérica o una obstrucción mecánica por inflamación^{3,6}. La endosonografía, la tomografía computarizada y la imagen por resonancia magnética (MRI) pueden ser utilizadas para el diagnóstico de tumores perianales. La MRI es el mejor método para descartar la extensión de tumor interesfintérico^{3,7}. Ninguno de esos estudios de imagen estaba disponible en nuestro hospital, por lo que llevamos al paciente directamente al quirófano para realizar un examen anal bajo anestesia, para determinar la relación anatómica de los esfínteres con la masa y realizar la intervención necesaria. Los tumores perianales de tejido blando deben ser diseccionados cuidadosamente de la grasa perianal, siempre con la intención de preservar los esfínteres anales, en caso de estar involucrados. En nuestro paciente, los esfínteres anales estaban involucrados indirectamente por medio de comunicación con el tumor, por lo que se realizó la fistulotomía, sin complicaciones.

No encontramos en la literatura existente casos de lipoma perianal con conducto fistuloso, llegando al canal anal y el abordaje quirúrgico como el tratamiento a elegir.

Responsabilidades éticas

Los autores declaran que no se realizaron experimentos en humanos o animales para este reporte, el cual fue aprobado por el comité de ética del Tecnológico de Monterrey y cumple con las normas de los reglamentos de investigación bioética.

Se obtuvo el consentimiento informado por escrito del paciente para la publicación de esta carta científica y sus imágenes acompañantes. Una copia del consentimiento informado está disponible para su revisión por parte del editor en jefe de esta revista con previa solicitud.

Financiación

No se recibieron apoyos específicos por parte de agencias del sector público, privado o de organizaciones sin fines de lucro para la realización de este artículo.

Conflicto de intereses

Los autores declaran no tener conflictos de interés.

Referencias

1. Onkelen RSV. *Anal fistulas: New perspectives on treatment and pathogenesis*. Rotterdam: Erasmus University; 2015.
2. Rahman GA, Abdulkadir AY, Yusuf IF. Lipomatous lesions around the shoulder: Recent experience in a Nigerian hospital. *Int J Shoulder Surg [Internet]*. 2009;3:13–5. Disponible en: <http://www.ncbi.nlm.nih.gov/pmc/articles/PMC2895296/>.
3. Kale PA. Lipoma of the perineum: A case report. *Ann Int Med Dent Res*. 2015;1:348–9.
4. Kumar BA, Rao PR, Kalyan KASSN. Study of fistula-in-ano and its aetiological aspects. *Int J Curr Med Appl Sci*. 2017;14:15–9.
5. Srivastava KN, Agarwal A. A complex fistula-in-ano presenting as a soft tissue tumor. *Int J Surg Case Rep*. 2014;5:298–301, <http://dx.doi.org/10.1016/j.ijscr.2014.03.018>.
6. Deolekar S, Shaikh TP, Ansari S, et al. Pedunculated perianal lipoma: A rare presentation. *Int J Res Med Sci*. 2015;3:1557–8, <http://dx.doi.org/10.18203/2320-6012.ijrms20150191>.
7. Akyüz C, Fatih N, Derya Peker K, et al. A rare case: A large perianal epidermal cyst. *Med J Bakirköy*. 2014;10:182–4.

M. González-Urquijo^{a,b,*}, M. Zambrano-Lara^{a,b},
J.J. Espinosa-Loera^b
y G. Gil-Galindo^{a,b}

^a *Tecnológico de Monterrey, Escuela de Medicina y Ciencias de la Salud, Monterrey, Nuevo León, México*

^b *División de Cirugía, Hospital Metropolitano «Dr. Bernardo Sepúlveda», San Nicolás de los Garza, Nuevo León, México*

* Autor para correspondencia. Dr. Ignacio Morones Prieto O 3000. Monterrey, México. 64710. Teléfono: 8119103675
Correo electrónico: mauriciogzsu@gmail.com
(M. González-Urquijo).

<https://doi.org/10.1016/j.rgmx.2019.08.007>

0375-0906/ © 2019 Asociación Mexicana de Gastroenterología. Publicado por Masson Doyma México S.A. Este es un artículo Open Access bajo la licencia CC BY-NC-ND (<http://creativecommons.org/licenses/by-nc-nd/4.0/>).

Retención sintomática de la cápsula Patency en un paciente con enfermedad de Crohn confirmada



Symptomatic patency capsule retention in a patient with confirmed Crohn's disease

La retención de cápsula endoscópica (CE) en pacientes con enfermedad de Crohn confirmada se presenta hasta en el 13% de los casos¹. Por este motivo se desarrolló la cápsula

Patency (CP) (Given Imaging, Yokneam, Israel). La CP es una cápsula biodegradable de un diámetro similar a una CE Pillcam SB3, que inicia su degradación a las 30 horas de su ingestión, permitiendo el paso a través de estenosis en caso de que se quede retenida por la misma². La retención sintomática de la CP es una complicación rara y poco descrita en la literatura, caracterizada por síntomas obstructivos transitorios en la mayoría de las ocasiones³. Un estudio multicéntrico que incluyó a 1,615 pacientes con ingestión de CP reportó retención sintomática en 20 pacientes (1.2%), de los que solamente uno requirió cirugía. El resto se resolvieron de