



REVISTA DE GASTROENTEROLOGÍA DE MÉXICO

www.elsevier.es/rgmx



CARTA CIENTÍFICA

Hernia del foramen de Winslow: causa poco frecuente de abdomen agudo



Foramen of Winslow hernia: A rare cause of acute abdomen

Las hernias internas consisten en la protrusión de un órgano a través de un orificio mesentérico o peritoneal congénito o adquirido. Su incidencia estimada es de 0.5-4.1% y se considera que son responsables del 5.8% de las obstrucciones del intestino delgado, con una mortalidad mayor al 50% cuando existe compromiso vascular^{1,2}. Por su parte, las hernias del foramen de Winslow representan cerca del 8% de este tipo de hernias, se presentan entre los 20 y 60 años afectando por igual a ambos sexos^{3,4}. La identificación de esta entidad en la evaluación preoperatoria representa un reto diagnóstico, lográndose en menos del 10% de los casos confirmados de manera intraoperatoria⁵.

A continuación, presentamos un caso clínico con la finalidad de describir la presentación clínica, el abordaje diagnóstico y el manejo definitivo de esta entidad poco frecuente.

Una mujer de 80 años de edad con antecedente de hipertensión arterial sistémica y apendicectomía abierta a los 35 años de edad, acude al servicio de urgencias por un cuadro de 24 h de evolución caracterizado por dolor abdominal progresivo localizado en mesogastrio de tipo cólico con irradiación hacia la región dorsolumbar derecha, sin otra sintomatología asociada y sin datos clínicos que sugirieran obstrucción intestinal. En la exploración física, no presenta alteración en los signos vitales; en la región abdominal se identificó una tumoración blanda en epigastrio, ruidos peristálticos disminuidos, dolor a la palpación en hemiabdomen derecho y ausencia de datos de irritación peritoneal. En sus estudios de laboratorio resaltaba: una hemoglobina en 11.1 g/dl, leucocitos en $16.2 \times 10^3/\text{mm}^3$, neutrófilos en el 91.7% y linfocitos en el 5.9%. Se solicitó una tomografía computarizada (TC) de abdomen con contraste oral e intravenoso, en la cual se reportaron hallazgos con relación a la hernia de la válvula ileocecal y ciego a través del foramen del Winslow, sin datos de sufrimiento de asas intestinales (fig. 1). Se decidió intervenir a la paciente de laparoscopia diagnóstica evidenciándose una hernia del foramen de Winslow cuyo contenido incluía la válvula ileocecal y el ciego (fig. 2); se redujo el contenido encontrándose viabilidad de las asas intestinales y se realizó el cierre del foramen con puntos separados de material monofilamento no absorbible. Tuvo una evolución posqui-

rúrgica satisfactoria con egreso hospitalario a las primeras 48 h.

Las hernias del foramen de Winslow representan una variante de las hernias internas abdominales, y se presentan al ocurrir un desplazamiento del contenido visceral intraabdominal a través del orificio que comunica la cavidad abdominal *per se* con la retrocavidad de los epiplones. La etiopatogenia de esta anomalía anatómica se encuentra asociada a 4 factores: a) incremento del diámetro del foramen de Winslow, b) un colon ascendente laxo y móvil por falta de fusión del colon con la pared abdominal posterior, c) presencia de un mesenterio común a todo el intestino y d) intestino delgado laxo y móvil debido a anomalías en la longitud del mesenterio⁶. Desde su primer reporte por Blandin en 1834, se tienen registrados en la literatura médica aproximadamente 200 casos^{3,7}. Afectan más frecuentemente al intestino delgado (60-70%) seguido del ciego y del colon ascendente (25-30%)⁸. Su presentación clínica depende del órgano comprometido y puede acompañarse de dolor abdominal, náuseas y vómito como datos de obstrucción intestinal. Los hallazgos en la exploración física y en los estudios de laboratorio suelen ser inespecíficos⁵. El estudio de imagen considerado de elección es la TC, la cual puede mostrar ausencia del colon ascendente en la corredera parietocólica derecha y el desplazamiento anterolateral del estómago, datos de obstrucción de intestino delgado, niveles hidroaéreos hacia la transcavidad de los epiplones, entre otros hallazgos⁷. El tratamiento quirúrgico consiste en la reducción cuidadosa del contenido herniado cuando los tejidos se encuentran viables, en caso contrario se requerirá resección del segmento afectado. Como parte del manejo se ha reportado la fijación del colon derecho y cecopexia a la pared lateral del abdomen, así como el cierre definitivo del foramen de Winslow⁹. El primer tratamiento por abordaje laparoscópico se describió en 2011 por Van Daele et al.¹⁰, y desde entonces se han reportado en la literatura 11 casos tratados de manera exitosa a través de esta vía, por lo que pareciera la alternativa inicial en el manejo de estos pacientes.

Responsabilidades éticas

Protección de personas y animales. Durante la elaboración de este trabajo no se realizó ninguna intervención o experimentación en seres humanos o animales.

Confidencialidad de los datos. Los autores declaran que han seguido los protocolos de su centro de trabajo sobre

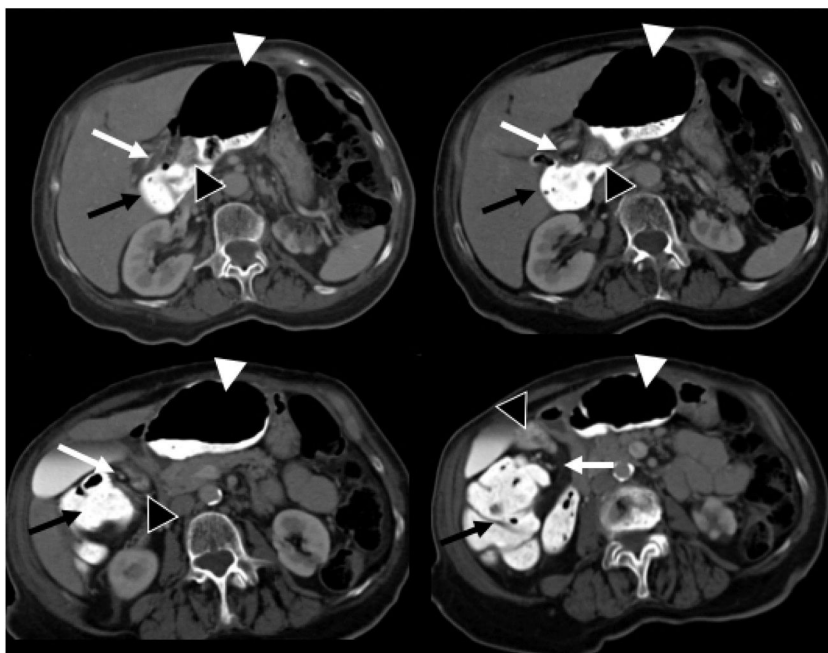


Figura 1 Cortes axiales, secuencias de superior a inferior de la tomografía computarizada de abdomen en fase venosa con contraste oral. Se identifica la grasa y los vasos mesentéricos (flecha blanca) protruidos a través del foramen omental (de Winslow) hacia el espacio hepatogástrico junto con el íleon terminal y la válvula ileocecal (punta de flecha negra), el ciego (punta de flecha blanca) y el colon ascendente (flecha negra) en el espacio hepatogástrico desplazando al estómago hacia la izquierda. Hallazgos compatibles con hernia interna de Winslow.

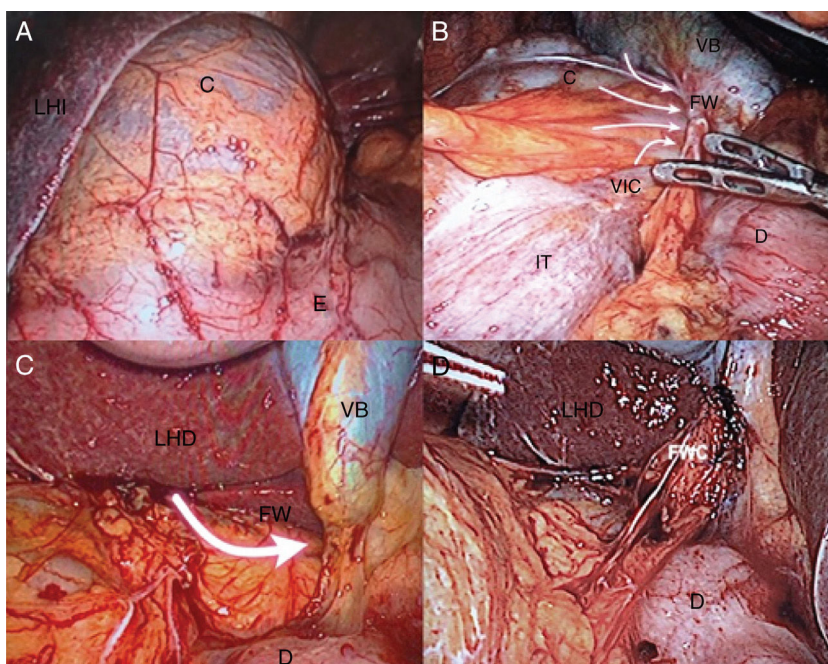


Figura 2 A) Abultamiento sobre el ligamento hepatogástrico (transcavidad de los epiplones). C: ciego; E: estómago; LHI: lóbulo hepático izquierdo. B) Hernia de ciego y válvula ileocecal a través del foramen de Winslow (flechas). C: ciego; D: duodeno; FW: foramen de Winslow; IT: íleon terminal; VB: vesícula biliar; VIC: válvula ileocecal. C) Vista del foramen de Winslow posterior a reducción del contenido herniado (flecha). D: duodeno; FW: foramen de Winslow; LHD: lóbulo hepático derecho; VB: vesícula biliar. D) Cierre quirúrgico del foramen de Winslow. D: duodeno; FWC: foramen de Winslow cerrado; LHD: lóbulo hepático derecho.

la publicación de datos de pacientes y que se ha preservado en todo momento su anonimato.

Derecho a la privacidad y consentimiento informado. El consentimiento informado no se solicitó para la publicación de este caso, porque en el presente artículo no se publican datos personales que permita identificar al paciente.

Financiación

No se recibió patrocinio de ningún tipo para llevar a cabo este artículo.

Conflicto de intereses

Los autores declaran no tener ningún conflicto de intereses para la realización de este trabajo.

Referencias

1. Azar AR, Aabraham C, Coulier B, et al. Ileocecal herniation through the foramen of Winslow: MDCT diagnosis. *Abdom Imaging*. 2010;35:574-7.
2. Martin LC, Merkle EM, Thompson WM. Review of internal hernias: Radiographic and clinical findings. *AJR Am J Roentgenol*. 2006;186:703-17.
3. Osvaldt AB, Mossman DF, Bersch VP, et al. Intestinal obstruction caused by foramen of Winslow hernia. *Am J Surg*. 2008;196:242-4.
4. Evrard V, Vielle G, Buyck A, et al. Herniation through the foramen of Winslow Report of two cases. *Dis Colon Rectum*. 1996;39:1055-7.
5. Armstrong O, Hamel A, Grignon B, et al. Internal hernias: Anatomical basis and clinical relevance. *Surg Radiol Anat*. 2007;29:333-7.
6. Antao B, Hamill J, Samuel M, et al. Herniation through the foramen of Winslow presenting as obstructive jaundice. *Pediatr Surg Int*. 2005;21:560-2.
7. González-Conde R, Pardo-Rojas P, Valeira-Domínguez E, et al. Correct preoperative diagnosis of herniation through the Foramen of Winslow: Two case reports. *Hernia*. 2013;17:409-14.
8. Takeyama N, Gokan T, Ohgiya Y, et al. CT of internal hernias. *Radiographics*. 2005;25:998-1015.
9. Sikiminywa-Kambale P, Anaye A, Roulet D, et al. Internal hernia through the foramen of Winslow: A diagnosis to consider in moderate epigastric pain. *J Surg Case Rep*. 2014;6:1-3.
10. Van Daele E, Poortmans M, Vierendeels T, et al. Herniation through the foramen of Winslow: A laparoscopic approach. *Hernia*. 2011;15:447-9.

F.E. Bautista-Álvarez^a, R.H. Pérez-Soto^{b,*},
U. Clemente-Gutiérrez^b, A.C. Hernández-Villegas^c
y M. Sierra-Salazar^b

^a *Departamento de Cirugía, Instituto Nacional de Ciencias Médicas y Nutrición Salvador Zubirán, Ciudad de México, México*

^b *Servicio de Cirugía Endocrina y Laparoscopia Avanzada, Instituto Nacional de Ciencias Médicas y Nutrición Salvador Zubirán, Ciudad de México, México*

^c *Departamento de Radiología e Imagen «Dr. Adan Pitro Croda», Instituto Nacional de Ciencias Médicas y Nutrición Salvador Zubirán, Ciudad de México, México*

* Autor para correspondencia. Departamento de Cirugía, Instituto Nacional de Ciencias Médicas y Nutrición Salvador Zubirán, Vasco de Quiroga 15, Colonia Sección XVI, Tlalpan, Código postal 14000, Ciudad de México, México. Teléfono: + 52 5541913281.

Correo electrónico: rafael.perez.dr@gmail.com
(R.H. Pérez-Soto).

<https://doi.org/10.1016/j.rgmx.2019.05.007>

0375-0906/ © 2019 Asociación Mexicana de Gastroenterología. Publicado por Masson Doyma México S.A. Este es un artículo Open Access bajo la licencia CC BY-NC-ND (<http://creativecommons.org/licenses/by-nc-nd/4.0/>).

Informe de caso: metástasis cutáneas como manifestación de recaída de un adenocarcinoma esofágico



Cutaneous metastases as a manifestation of esophageal adenocarcinoma recurrence: A case report

Se presenta el caso de un paciente de 49 años de edad con historia de adenocarcinoma de esófago en tercio distal con estadio inicial pT3N1M0, manejado por cirugía con intención curativa y posterior esquema McDonald modificado. A los 9 meses después de su diagnóstico se documenta lesión en piel a nivel de la cara. Es valorado por el grupo de dermatología quienes realizan biopsia que documenta recaída de la enfermedad. En el mismo tiempo de seguimiento se realizan estudios de extensión que confirman compromiso metastásico asociado a nivel óseo.

Al servicio de consulta externa de dermatología ingresa un paciente de 49 años masculino con antecedente de alcoholismo y diagnóstico de adenocarcinoma de esófago en tercio distal con imágenes de estadificación iniciales con TAC de tórax y abdomen, sin evidencia de lesiones metastásicas, fue llevado a esofagectomía transhiatal con reporte de enfermedad de adenocarcinoma moderadamente diferenciado pT3N1 (1 de 9 ganglios) M0. Posterior a cirugía se inicia tratamiento adyuvante con quimio-radioterapia ofreciendo esquema McDonald modificado (5FU/LV). Después del tercer ciclo de quimioterapia (6 meses posterior a cirugía) el paciente presenta la aparición en la mejilla izquierda de una lesión permanente que se enrojece y forma costra que al retirar sangra, por lo que se deriva a este servicio. Al examen físico en la mejilla izquierda se palpa un nódulo brillante elevado, con centro cubierto por microcostra hemática de 1 cm aproximadamente (fig. 1). Se realiza biopsia de la lesión con reporte de adenocarcinoma metastásico (fig. 2). Posterior a este diagnóstico, el paciente presenta además dolor a nivel dorsal por lo que se realiza resonancia magnética