



IMAGEN CLÍNICA EN GASTROENTEROLOGÍA

La intususcepción del colon sigmoide como primera manifestación de neoplasia de colon



Sigmoidorectal intussusception as the first manifestation of colonic neoplasia

M. Patita ^{a,*}, G. Nunes ^a y V. Fernandes ^{a,b}

^a Departamento de Gastroenterología, Hospital Garcia de Orta, Almada, Portugal

^b Departamento de Gastroenterología, CUF Clínica Almada, Almada, Portugal

Se hospitalizó a una mujer de 92 años de edad debido a hematoquecia persistente de 5 días. La inspección anorrectal reveló un prolapso rectal completo (fig. 1), con un neoplasma polipoide irregular en el extremo distal, lo cual fue considerado el punto de inicio del prolapso. A pesar de que la reducción manual del prolapso fue realizada fácilmente a través del ano, la endoscopia reveló una intususcepción colocolica que evitaba la identificación de la luz y el avance del endoscopio (fig. 2). Para completar la colonoscopia se extrajo el prolapso de nuevo y el examen manual permitió la identificación de la luz adyacente al pedículo de la lesión. El prolapso y la invaginación fueron solucionados después de la reintroducción del endoscopio (fig. 3). Se descartó lesiones síncronas y el estudio patológico confirmó el diagnóstico de adenocarcinoma.

La intususcepción del colon sigmoide que simula prolapso rectal es extremadamente raro en los adultos^{1,2}. El presente caso es un ejemplo de la necesidad de considerar el cáncer colorrectal en una situación clínica de estas características^{2,3}, y cómo un abordaje simple puede ser

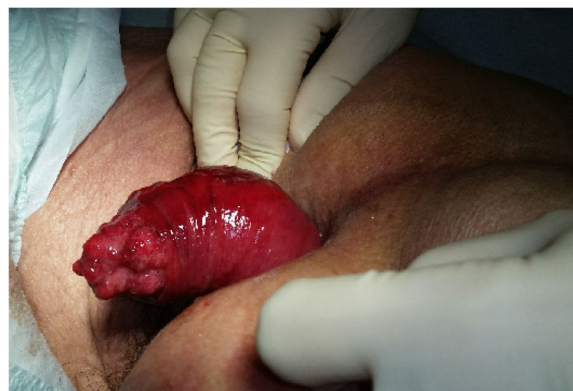

Figura 1 Prolapso rectal completo con un neoplasma polipoide irregular en el extremo distal.

utilizado para resolver temporalmente la intususcepción, evitando la isquemia de mucosa y los riesgos asociados con una cirugía urgente.

Responsabilidades éticas

Los autores declaran que no se realizaron experimentos en humanos o animales con relación al presente caso y que

* Autor para correspondencia. Departamento de Gastroenterología, Hospital Garcia de Orta, Av. Torrado da Silva, 2805-267, Almada, Portugal

Correo electrónico: martapatita21@gmail.com (M. Patita).

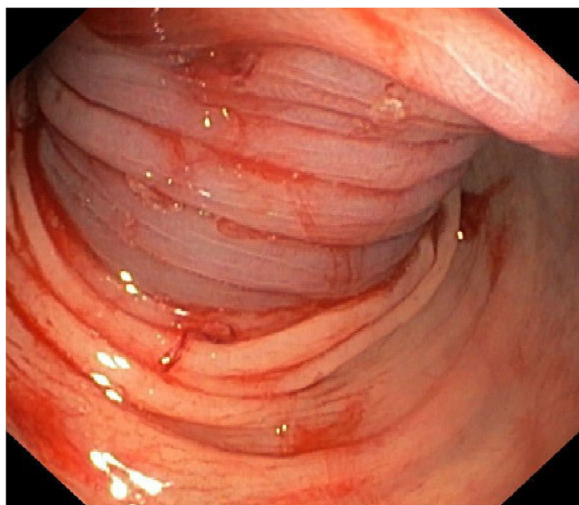


Figura 2 Colonoscopia realizada posterior a la reducción del prolapso rectal con identificación de intususcepción de colon. No era posible distinguir la luz.

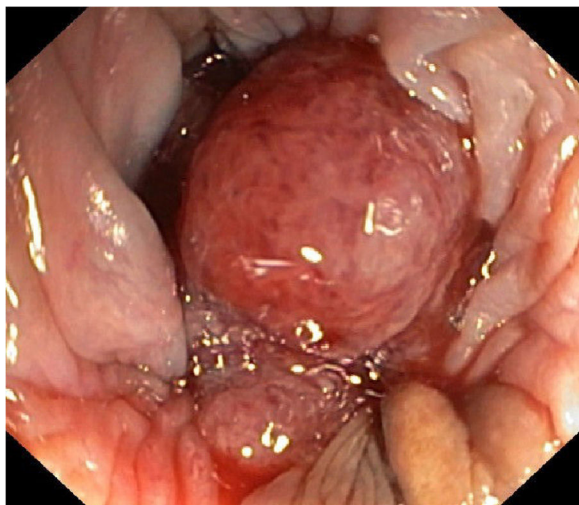


Figura 3 Introducción del colonoscopio adyacente a la lesión vegetativa, donde fue posible identificar la luz con el prolapso exteriorizado.

siguieron los protocolos de su centro de trabajo para la publicación de información de los pacientes, manteniendo el anonimato en todo momento. El autor correspondiente tiene el consentimiento informado. El protocolo del estudio fue aprobado por el comité de ética del Hospital García de Orta.

Financiación

No se recibió patrocinio de ningún tipo para llevar a cabo este artículo.

Conflicto de intereses

Los autores declaran no tener ningún conflicto de intereses

Referencias

1. Wilson A, Elias G, Dupiton R. Adult Colocolic Intussusception and Literature Review. *Case Rep Gastroenterol.* 2013;7:381–7.
2. Mohamed M, Elghawy K, Scholten D, et al. Adult sigmoidorectal intussusception related to colonic lipoma: A rare case report with atypical presentation. *Int J Surg Case Rep.* 2015;10:134–7.
3. Du JZ, Teo LT, Chiu MT. Adult rectosigmoid junction intussusception presenting with rectal prolapse. *Singapore Med J.* 2015;56:e78–81.