




REVISTA DE GASTROENTEROLOGÍA DE MÉXICO

www.elsevier.es/rgmx



CARTA CIENTÍFICA

Neumatosis gástrica: espectro de la enfermedad

Gastric pneumatosis: The spectrum of the disease

La neumatosis gástrica (NG) se define como la presencia de gas dentro de la pared gástrica, puede comprender 2 entidades con diferente etiología, síntomas y pronóstico: el enfisema gástrico (EG) y la gastritis enfisematosa (GE)¹. El EG usualmente es asintomático y generalmente secundario a causas mecánicas². La GE es secundaria a una infección de la pared gástrica por microorganismos productores de gas. El EG no requiere de tratamiento quirúrgico y generalmente responde a tratamiento conservador³. Sin embargo, la GE requiere de un tratamiento más agresivo que incluye el uso de antibióticos, y cirugía en ciertos casos con una alta tasa de mortalidad.

Presentamos un caso de un paciente con presencia de neumatosis gástrica y gas portal tratado de forma conservadora. Se trata de un varón de 76 años de edad, con diagnósticos de hipertensión arterial y enfermedad renal crónica. Ingresó en la unidad de cuidados intensivos por neumonía adquirida en la comunidad y síndrome de insuficiencia respiratoria aguda. Se inició alimentación por sonda nasogástrica; 4 días después presentó distensión abdominal y diarrea. Se realizó radiografía de abdomen donde se

observó dilatación de cámara gástrica, sin dilatación de asas intestinales. Se complementó con TAC de abdomen donde se documentó neumatosis en tercio distal de esófago y estómago, y gas en vena porta izquierda (fig. 1). Se realizó angiotomografía donde se demostró la permeabilidad de estructuras vasculares. Se suspendió alimentación enteral por un día, reiniciándose posteriormente sin presencia de distensión abdominal. Se realizó una TAC de control a los 5 días con disminución de gas en vena porta y ausencia de neumatosis gástrica (fig. 2). El paciente presentó progresión de la neumonía, tuvo aumentó de requerimientos ventilatorios, así como necesidad de terapia sustitutiva renal, por lo que falleció 7 días después del diagnóstico de neumatosis.

La NG no es un diagnóstico sino un hallazgo radiológico que puede ser el resultado de diferentes procesos patológicos⁴. El significado de la NG dependerá de la naturaleza y de la severidad de la condición subyacente que puede comprender desde enfermedades benignas hasta sepsis abdominal y muerte.

El EG es usualmente una condición benigna causada por disrupción de la mucosa. Las principales causas son obstrucción del vaciamiento gástrico, aumento de la presión intraluminal, obstrucción duodenal, analgésicos no esteroideos, alcohol, esteroides, instrumentación, rotura de bullas pulmonares o neumotórax y RCP prolongado⁵. Las manifestaciones clínicas usualmente son inespecíficas: dolor epigástrico, distensión, náusea, vómito, hematemesis o melena.

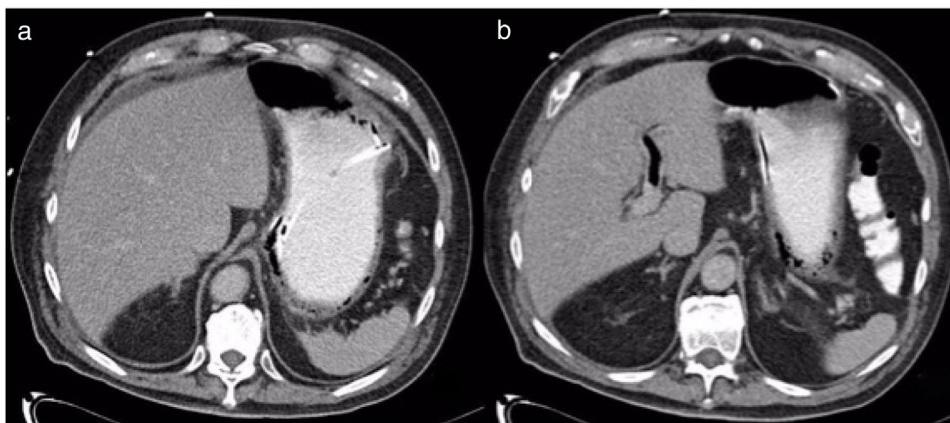


Figura 1 a) TAC con presencia de neumatosis gástrica; se aprecia de sonda enteral adyacente a pared gástrica; b) Evidencia de gas en rama de vena porta izquierda.

<https://doi.org/10.1016/j.rgmx.2019.05.001>

0375-0906/© 2019 Asociación Mexicana de Gastroenterología. Publicado por Masson Doyma México S.A. Este es un artículo Open Access bajo la licencia CC BY-NC-ND (<http://creativecommons.org/licenses/by-nc-nd/4.0/>).

Cómo citar este artículo: Pastor-Sifuentes FU, et al. Neumatosis gástrica: espectro de la enfermedad. Revista de Gastroenterología de México. 2019. <https://doi.org/10.1016/j.rgmx.2019.05.001>

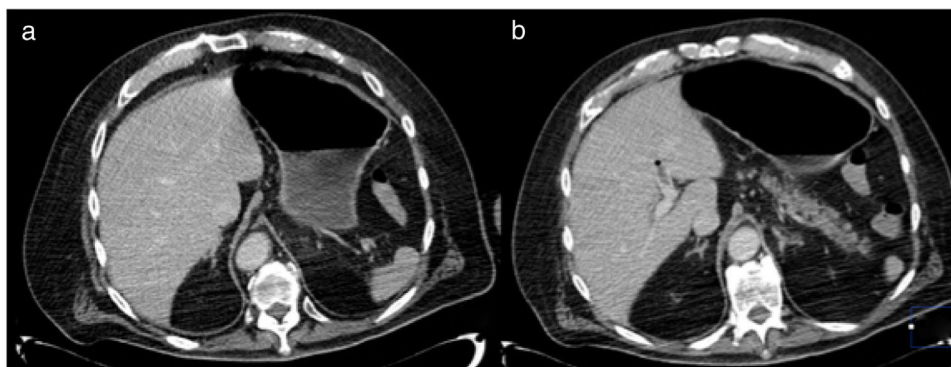


Figura 2 a) TAC con estómago sin evidencia de engrosamientos anormales, y se observa resolución de la neumatosis; b) Disminución de gas portal con presencia de trombo en rama izquierda.

La GE es producto de la invasión de bacterias productoras de gas a través de la pared gástrica, las más frecuentes son *K. pneumoniae*, *E coli*, *Enterobacter spp* y *P. aeruginosa*⁶. El principal factor predisponente es la diabetes mellitus. Las manifestaciones clínicas no son diferentes de las presentes en EG, sin embargo, los pacientes con GE muestran frecuentemente fiebre y alteración del estado de alerta. Además, la elevación del lactato y la creatinina se relaciona con aumento de la mortalidad.

La TAC es el estudio diagnóstico de elección, algunos hallazgos relacionados a la NG son el gas venoso portal, la neumatosis intestinal o el neumoperitoneo presentes en el 41% de GE y en el 33% de EG³. La isquemia de la mucosa gástrica puede estar presente en más de la mitad de los pacientes con GE sometidos a endoscopia⁴. El tratamiento inicial para ambas entidades es la reanimación hídrica, ayuno, descompresión gástrica y antibióticos de amplio espectro en caso de signos de infección³. Se debe realizar endoscopia, y en caso de que se documente isquemia de la mucosa se debe considerar el tratamiento quirúrgico.

El presente caso sugiere como etiología de la NG un origen mecánico secundario a trauma por el antecedente de colocación de sonda nasogástrica y distensión gástrica. La NG es un hallazgo radiológico con 2 desenlaces clínicos opuestos. Cuando se detecta es determinante establecer si es debido o no a una infección, ya que el tratamiento y el pronóstico son muy distintos; teniendo una mortalidad del 55.3% en la GE y del 29.4% en el EG⁵.

Responsabilidades éticas

Los autores declaran que se solicitó el consentimiento informado para la publicación de este artículo; no se realizó ninguna intervención, cumpliendo con la normativa vigente en investigación bioética, y que obtuvieron autorización del comité de bioética, explicando que este artículo no contiene información personal que permita identificar al paciente.

Financiación

No se recibió patrocinio de ningún tipo para llevar a cabo este estudio/artículo.

Conflicto de intereses

Los autores declaran no tener ningún conflicto de intereses.

Referencias

1. González IB, Soliva Martínez D, Castro García A, et al. Neumatosis gástrica: cuándo no operar. *Cir Esp*. 2018;96:121-3, <http://dx.doi.org/10.1016/j.cireng.2018.01.009>
2. Szuchmacher M, Bedford T, Sukharamwala P, et al. Is surgical intervention avoidable in cases of emphysematous gastritis? A case presentation and literature review. *Int J Surg Case Rep*. 2013;4:456-9.
3. Zenooz N, Robbin MR, Pérez V. Gastric pneumatosis following nasogastric tube placement a case report with literature review. *Emerg Radiol*. 2007;13:205-7.
4. St Peter SD, Abbas MA, Kelly KA. The Spectrum of Pneumatosis Intestinalis. *Arch Surg*. 2003;138:68-75.
5. Matsushima K, Won EJ, Tangel MR, et al. Emphysematous Gastritis and Gastric Emphysema: Similar Radiographic Finding Distinct Clinical Entities. *World J Surg*. 2015;39:1008-17.
6. Reimunde E, Gutiérrez M, Balboa O, et al. Neumatosis gástrica. *Gastroenterol Hepatol*. 2002;25:458-61.

F.U. Pastor-Sifuentes*, P. Moctezuma-Velázquez
y J. Aguilar-Frasco

Departamento de Cirugía, Instituto Nacional de Ciencias Médicas y Nutrición Salvador Zubirán, Ciudad de México, México

* Autor para correspondencia. Vasco de Quiroga, Colonia Sección XVI, Tlalpan C.P. 1400, Ciudad de México, México. Teléfono: +54870900, Ext.: 2133
Correo electrónico: pacopastor1189@gmail.com
(F.U. Pastor-Sifuentes).