



# REVISTA DE GASTROENTEROLOGÍA DE MÉXICO

[www.elsevier.es/rgmx](http://www.elsevier.es/rgmx)



## COMUNICACIÓN BREVE

# Cierre endoscópico de perforaciones y fístulas del tracto digestivo mediante el sistema «Over-the scope clip» (Ovesco), en un centro terciario



G. Mosquera-Klinger<sup>a,\*</sup>, R. Torres-Rincón<sup>b</sup> y J. Jaime-Carvajal<sup>a</sup>

<sup>a</sup> Unidad de Gastroenterología y Endoscopia Digestiva, Hospital Pablo Tobón Uribe, Medellín, Colombia

<sup>b</sup> Departamento de Cirugía General, Hospital Pablo Tobón Uribe, Medellín, Colombia

Recibido el 26 de junio de 2018; aceptado el 29 de octubre de 2018

Disponible en Internet el 20 de abril de 2019

### PALABRAS CLAVE

Fístula;  
Perforación  
intestinal;  
Perforación  
esofágica;  
Clip Ovesco

### Resumen

**Introducción y objetivo:** Las perforaciones y fistulas enterales son de difícil manejo debido a las comorbilidades, mal estado nutricional y dificultades anatómicas relacionadas con múltiples intervenciones en estos pacientes. La utilización de métodos endoscópicos como abordaje no quirúrgico está incrementado. El objetivo del trabajo es describir la experiencia clínica con el uso del clip Ovesco en el cierre de perforaciones, fistulas y otras indicaciones en el tracto digestivo en un centro terciario.

**Material y métodos:** Serie de casos en pacientes realizados entre enero de 2015 a diciembre de 2017.

**Resultados:** Se realizaron 14 casos con diferentes indicaciones: perforaciones iatrógenas; fugas y fistulas anastomóticas; fistulas traqueoesofágicas; cierres de perforaciones esofagogástricas, con rangos de edad (21-90 años). El éxito técnico se logró en el 100%, el éxito clínico fue en el 78.57% de casos. No se reportó ninguna complicación.

**Conclusiones:** Es un método efectivo y seguro para el manejo de perforaciones agudas y fistulas enterales.

© 2019 Asociación Mexicana de Gastroenterología. Publicado por Masson Doyma México S.A. Este es un artículo Open Access bajo la licencia CC BY-NC-ND (<http://creativecommons.org/licenses/by-nc-nd/4.0/>).

\* Autor para correspondencia. Calle 78B, número 69-240, Hospital Pablo Tobón Uribe, Consultorio 149, número 4459149  
Correo electrónico: [gami8203@yahoo.com](mailto:gami8203@yahoo.com) (G. Mosquera-Klinger).

**KEYWORDS**

Fistula;  
Intestinal  
perforation;  
Esophageal  
perforation;  
Over-The-Scope Clip  
System

## Endoscopic closure of gastrointestinal perforations and fistulas using the Ovesco Over-The-Scope Clip system at a tertiary care hospital center

**Abstract**

*Introduction and aim:* Enteric perforations and fistulas are difficult to manage due to comorbidities, poor nutritional status, and anatomic challenges related to multiple interventions in those patients. The use of endoscopic methods as a nonsurgical approach is increasing. The aim of the present study was to describe the clinical experience with the use of the Ovesco Over-The-Scope Clip system in the closure of perforations, fistulas, and other indications in the digestive tract at a tertiary care hospital center.

*Materials and methods:* A case series was carried out on patients that underwent lesion closure with the Ovesco clip, within the time frame of January 2015 to December 2017.

*Results:* The Ovesco clip was used for closure in 14 patients ranging in age from 21-90 years, with different indications: iatrogenic perforations; anastomotic leaks and fistulas; tracheoesophageal fistulas; and esophagogastric perforation. Technical success was achieved in 100% of the patients and clinical success in 78.57%. No complications were reported.

*Conclusions:* The Ovesco Over-The-Scope Clip system is a safe and effective method for managing gastrointestinal acute perforations and fistulas.

© 2019 Asociación Mexicana de Gastroenterología. Published by Masson Doyma México S.A. This is an open access article under the CC BY-NC-ND license (<http://creativecommons.org/licenses/by-nc-nd/4.0/>).

**Introducción**

El clip Ovesco (OTSC<sup>®</sup>) está montado sobre un CAP, en la parte distal del endoscopio y tiene un despliegue similar a la banda para ligadura de varices. Este fue aprobado para uso en humanos en Europa desde 2009 y en EE. UU. desde 2010<sup>1,2</sup>. Este proporciona una fuerza de cierre tan ajustada como la sutura manual en modelos porcinos *ex vivo*<sup>3</sup>, puede agarrar todas las capas de la pared visceral, conduciendo a la cicatrización de espesor completo, sin provocar adherencias<sup>4,5</sup>.

Las indicaciones más reconocidas son: cierre de perforaciones agudas iatrogénicas, hemorragia digestiva severa, fistulas gastrointestinales, fallos anastomóticos, corrección de fistulas en cirugía bariátrica y en cierre de cirugía endoscópica transluminal a través de orificios naturales (NOTES).

El objetivo de nuestro trabajo es describir la experiencia clínica y desenlaces con el uso de Ovesco en el cierre de perforaciones y fistulas del tracto digestivo en un centro terciario.

**Materiales y métodos**

Serie de casos en pacientes mayores de 20 años, en quienes se utilizó el clip Ovesco, entre enero de 2015 a diciembre de 2017.

El éxito técnico se consideró el adecuado afrontamiento y liberación del sistema; el éxito clínico se consideró como la resolución del problema digestivo y/o datos endoscópicos o radiológicos que demostraran cierre completo del defecto; caso fallido fue definido como mal posicionamiento del Ovesco y/o falta de resolución del problema gastrointestinal.

Las complicaciones se definieron como las relacionadas con el procedimiento endoscópico o los daños al equipo.

Para los resultados se utilizó estadística descriptiva, se describieron mediante rangos y medias.

El protocolo fue aprobado por el Comité de Ética e Investigaciones del Hospital Pablo Tobón Uribe, Medellín, Colombia. Se obtuvo consentimiento informado de todos los casos previo al procedimiento.

**Descripción del procedimiento**

Se utilizó clip OTSC<sup>®</sup> de esófago: 11/3a (165 cm), Ovesco gástrico 12/6gc (165 cm) y Ovesco colónico 12/6a (220 cm) dependiendo el lugar anatómico afectado. Se hizo evaluación endoscópica de la diana, luego aspirado y aplicación del dispositivo mediante técnica de succión y trampa; o con la pinza Twin Grasper<sup>®</sup> (PTG).

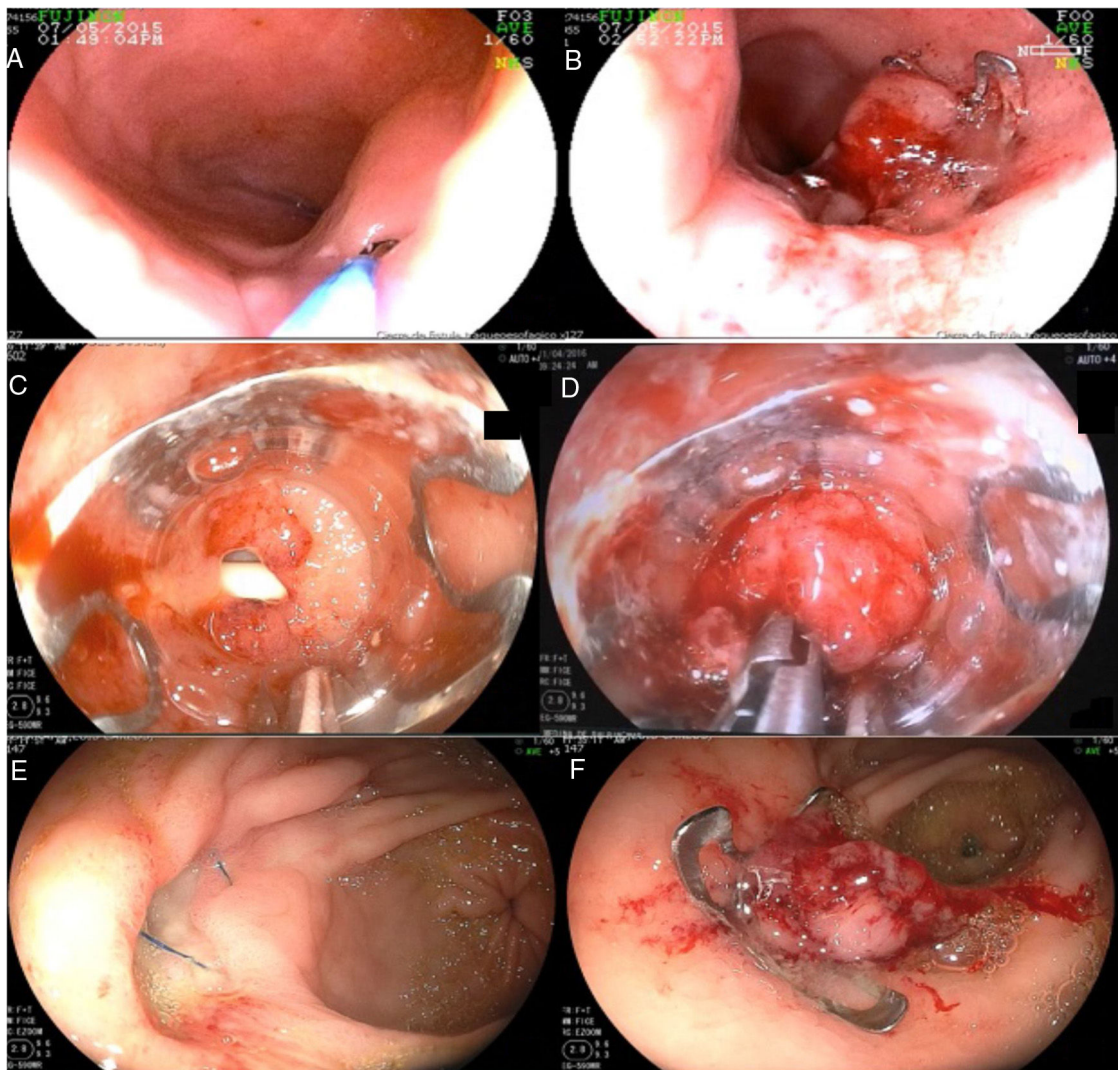
**Resultados**

Se utilizaron 16 OTSC<sup>®</sup>, en 14 pacientes con media de edad de 48.3 años y rangos entre 21-90 años. Los casos correspondieron a 8 mujeres (57.14%) y 6 varones.

La PTG se usó en la mitad de los pacientes, según el criterio del endoscopista, decisión tomada en relación a las características anatómicas y a la ubicación de la lesión. En el resto de casos la liberación fue por técnica de succión y trampa. El éxito técnico se logró en el 100% de los casos; el éxito clínico se obtuvo en el 78.57%. El seguimiento de los casos se dio en rangos entre 1-12 meses, con una media de 5 meses.

El diámetro de las lesiones fue en rangos entre 5-30 mm, con promedio de 17.1 mm.

De los exámenes realizados: la albúmina se logró documentar en la mitad de los casos, en los cuales estuvo por debajo del valor de referencia (VR: 3.4-5.2 mg/dl) (rangos



**Figura 1** A) Pequeña fístula esofagotraqueal, paso de guía por la fístula para adecuado reconocimiento de la misma. B) Clip Ovesco liberado en sitio de fístula con cierre completo. C) Perforación en hernia hiatal durante el paso de sonda nasogástrica. D) Uso de pinza Twin Grasper®: momento del afrontamiento para posterior liberación del dispositivo. E) Dehiscencia de sutura de parche de Graham en estómago (pared anterior de antro proximal). F) Cierre con clip Ovesco del orificio fistuloso.

entre 1.8-3.2, con un promedio de 2.5mg/dl). La hemoglobina estaba registrada en todos los casos (rangos entre 8.1-15.9, con un promedio de 10.5mg/dl). Estos hallazgos evidencian el deteriorado estado nutricional del promedio de pacientes de nuestra serie.

No se registró ninguna complicación en relación a la colocación del Ovesco.

## Resultados por grupo de indicaciones

### Cierre de fistulas

Se realizó en 10 pacientes: 2 pacientes por fístula en anastomosis gastroentérica; 2 pacientes con fístula gastroperitoneales asociadas a cirugía bariátrica (*sunset* gástrico, *sleeve* gástrico) de 7 y 14mm, respectivamente; 2 casos de fístula traqueo-esofágica: el primer caso en paciente con VIH-sida, con fístula crónica por tuberculosis de 20mm y el segundo caso por fístula de 5mm asociada a resección de

pólipos traqueales (figs. 1A y B), se logró cierre completo de ambas.

Los 4 casos de fistulas colónicas: primer caso, perforación colónica en cirugía estética (liposucción) de 30mm; el segundo, asociada a trauma cerrado de abdomen, fístula de 8mm; tercer caso, por herida con arma de fuego (trauma toracoabdominal) y fístula colocutánea múltiple de 18 y 20mm (requirió 2 Ovesco); el cuarto caso, una perforación diverticular, que se fistulizó (de 12mm); cierre en el 75% de los casos.

### Perforación aguda

Se utilizó en 2 casos: en el primer caso, una perforación iatrógena por una sonda nasogástrica a través de una hernia hiatal (5mm) (figs. 1C y D); el segundo caso, en una úlcera gástrica perforada, que fue manejada inicialmente con un parche de Graham, hizo dehiscencia una semana después

(15 mm). En esta indicación se logró éxito clínico en el 100% (figs. 1E y F).

**Indicaciones misceláneas: Fijación de stent esofágico.** Un caso exitoso de una perforación aguda traumática de 6 cm de longitud del esófago, donde se liberó un *stent* metálico totalmente recubierto de 10 cm de longitud y se fijó con Ovesco para minimizar riesgo de migración del *stent*.

**En sangrado digestivo superior.** Un caso de paciente usuario de gastrostomía, quien presentó sangrado proveniente de un granuloma interno a través del canal fistuloso. El episodio de sangrado fue severo con inestabilidad hemodinámica. El paciente había recibido varias intervenciones endoscópicas con inyección de adrenalina, EndoClip® y argón plasma, sin lograr control de sangrado; por lo cual se liberó un Ovesco en aplicación como método hemostático y oclusivo.

## Discusión

Obtuvimos un éxito clínico del 100% en perforaciones agudas, resultados similares a Parodi et al., que describieron alta efectividad (90%) en perforaciones gastrointestinales menores de 20 mm<sup>6</sup>, y en un estudio multicéntrico<sup>7</sup> describieron tasas similares en 20 pacientes con perforaciones agudas iatrogénicas.

En fistulas crónicas los resultados fueron alentadores, con un éxito clínico de hasta el 70% y en lo referido a los 2 casos de fistulas esófago-traqueales tuvimos un 100% de éxito. Una de las fistulas traqueoesofágicas crónicas tratada fue de 20 mm, este dato es interesante, ya que en la serie de Mönkemüller et al.<sup>8</sup>, solo se logró éxito clínico en la mitad de los casos cuando la indicación fue cierre de fistula esófago-traqueal, anotando que en casos de orificios mayores de 10 mm y fibrosis tisular podría disminuir el éxito clínico de esta técnica.

En cuanto al método de fijación, en una serie<sup>9</sup> se describió buenos resultados en fugas anastomóticas.

La experiencia en sangrado digestivo refractario a otras medidas endoscópicas convencionales, ha sido excelente. En un trabajo prospectivo reciente se describió éxito clínico en el 100%, sin evidencia de resangrado en 6 pacientes con sangrado digestivo superior, quienes habían fallado a terapia endoscópica dual<sup>10</sup>.

El Ovesco puede liberarse mediante la técnica de succión y trampa o con ayuda de la PTG. En nuestro trabajo se utilizó la pinza en la mitad de los casos, en especial en tejidos fibróticos o cuando no podíamos obtener un adecuado afrontamiento para liberar el dispositivo. Estamos de acuerdo en que la PTG no se requiere usar siempre, como fue descrito por Mönkemüller et al.<sup>8</sup>, en dicho estudio se utilizó en el 25% de los casos. La pinza tiene un costo estimado de casi 700 \$, por lo cual su uso aumenta costos del procedimiento.

El Ovesco es prometedor, con este obtuvimos altas tasas de éxito técnico y clínico en indicaciones variadas. El sistema es seguro, no se presentaron complicaciones como lo descrito en otras series<sup>6-8</sup>. Es claro que el sistema OTSC® ya es parte del arsenal terapéutico del endoscopista avanzado, pero es posible que requiera más difusión y utilización en la práctica clínica.

## Financiación

No se recibió patrocinio de ningún tipo para llevar a cabo este artículo

## Conflicto de intereses

Los autores declaran no tener ningún conflicto de intereses.

## Referencias

1. Banerjee S, Barth BA, Bhat YM, et al., ASGE Technology Committee. Endoscopic closure devices. *Gastrointest Endosc.* 2012;76:244–51.
2. Angsuwatcharakon P, Prueksapanich P, Kongkam P, et al. Efficacy of the Ovesco clip for closure of endoscope related perforations. *Diagn Ther Endosc.* 2016;2016:9371878.
3. Voermans RP, Vergouwe F, Breedveld P, et al. Comparison of endoscopic closure modalities for standardized colonic perforations in a porcine colon model. *Endoscopy.* 2011;43:217–22. Endoscopic closure devices.
4. von Renteln D, Vassiliou MC, Rothstein RI. Randomized controlled trial comparing endoscopic clips and over-the-scope clips for closure of natural orifice transluminal endoscopic surgery gastrotomies. *Endoscopy.* 2009;41:1056–61.
5. Junquera F, Martínez Bauer E, Miquel M, et al. Ovesco: un sistema prometedor de cierre endoscópico de las perforaciones del tracto digestivo. *Gastroenterol Hepatol.* 2011;34:538–72.
6. Parodi A, Repici A, Pedroni A, et al. Endoscopic management of GI perforations with a new over-the-scope clip device (with videos). *Gastrointest Endosc.* 2010;72:881–6.
7. Mangiavillano B, Caruso A, Manta R, et al. Over-the-scope clips in the treatment of gastrointestinal tract iatrogenic perforation: A multicenter retrospective study and a classification of gastrointestinal tract perforations. *World J Gastrointest Surg.* 2016;8:315–20.
8. Mönkemüller K, Peter S, Toshniwal J, et al. Multipurpose use of the bear claw(over-the-scope-clip system) to treat endoluminal gastrointestinal disorders. *Dig Endosc.* 2014;26:350–7.
9. Toshniwal J, Zabielski M, Fry LC, et al. Combination of the “bear claw” (over-the-scope-clip system) and fully covered stent for the treatment of post-operative anastomotic leak. *Endoscopy.* 2012;44 Suppl 2 UCTN:E288–9.
10. Goenka MK, Rai VK, Goenka U, et al. Endoscopic management of gastrointestinal leaks and bleeding with the over-the-scope clip: A prospective study. *Clin Endosc.* 2017;50:58–63.