

## IMAGEN CLÍNICA EN GASTROENTEROLOGÍA

# Oclusión intestinal por aneurisma de aorta abdominal. Síndrome aortoduodenal



## Bowel obstruction due to abdominal aortic aneurysm. Aortoduodenal syndrome

V. Arenas-García<sup>a,\*</sup>, S.M. Santos-Seoane<sup>a</sup> y C. Argüelles-Martínez de la Vega<sup>b</sup>

<sup>a</sup> Servicio de Medicina Interna, Hospital Universitario San Agustín, Avilés, Asturias, España

<sup>b</sup> Servicio de Digestivo, Hospital Universitario San Agustín, Avilés, Asturias, España

Recibido el 4 de abril de 2018; aceptado el 19 de abril de 2018

Varón de 89 años que acude a urgencias por vómitos alimenticios, dolor y distensión abdominal de 12 h de evolución, apreciándose en la exploración una masa pulsátil abdominal. Se realiza una TC en la que se objetiva un estómago de retención (fig. 1, flecha azul) secundario a compresión duodenal por un gran aneurisma de aorta abdominal (figs. 1 y 2, flecha verde), observándose un duodeno filiforme (fig. 2, flecha roja) con dilatación de asas proximales y normalización del calibre distal al aneurisma. La compresión duodenal por un aneurisma de aorta abdominal recibe el nombre de síndrome aortoduodenal. Es una entidad muy infrecuente que suele cursar con vómitos, pérdida de peso y dolor, y distensión abdominal, y debe sospecharse ante la aparición de sintomatología obstructiva y la existencia de una masa pulsátil abdominal. La TC abdominal con contraste permite confirmar el diagnóstico y excluir otras causas. El tratamiento se basa en una estabilización inicial con soporte hidroelectrolítico y descompresión gástrica para realizar posteriormente una cirugía electiva.

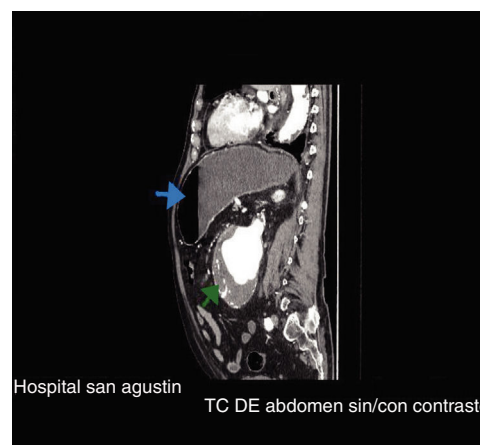

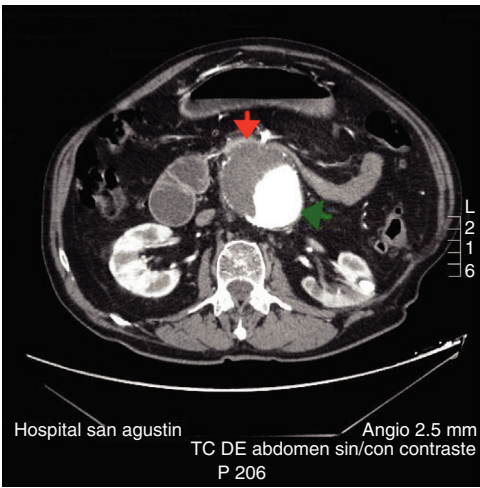
Figura 1 Estómago de retención y aneurisma.

### Responsabilidades éticas

**Protección de personas y animales.** Los autores declaran que para esta investigación no se han realizado experimentos en seres humanos ni en animales.

\* Autor para correspondencia. C/ Fuero de Avilés, N.º 36, 5.º-E, 33401 Avilés, Asturias, España.

Correo electrónico: [er\\_vitor@hotmail.com](mailto:er_vitor@hotmail.com) (V. Arenas-García).



**Figura 2** Compresión duodenal por aneurisma.

**Confidencialidad de los datos.** Los autores declaran que han seguido los protocolos de su centro de trabajo sobre la publicación de datos de pacientes.

**Derecho a la privacidad y consentimiento informado.** Los autores declaran que en este artículo no aparecen datos de pacientes.

### **Financiación**

Los autores declaran no haber recibido ningún tipo de financiación para la elaboración del presente artículo.

### **Conflicto de intereses**

Los autores declaran no tener ningún conflicto de intereses.