



IMAGEN CLÍNICA EN GASTROENTEROLOGÍA

Diverticulitis apendicular: una causa infrecuente de abdomen agudo



Appendiceal diverticulitis: An uncommon cause of acute abdomen

V. Arenas-García^{a,*}, S.M. Santos-Seoane^b y R.J. Delgado-Sevillano^c

^a Servicio de Medicina Interna, Hospital Universitario San Agustín, Avilés, Asturias, España

^b Servicio de Medicina Interna, Hospital de Cabueñes, Gijón, Asturias, España

^c Servicio de Radiodiagnóstico, Hospital Universitario San Agustín, Avilés, Asturias, España

Varón de 27 años que acudió a urgencias por dolor abdominal epigástrico irradiado a fosa ilíaca derecha, de 24 h de evolución, con signo de Blumberg positivo en la exploración, y leucocitosis con neutrofilia en la analítica. Se realizó TC abdominal donde se apreció un apéndice en situación postileal con paredes engrosadas en las que se identifican pequeños divertículos (fig. 1, círculo rojo), con cambios inflamatorios en la grasa periapendicular y pequeña cantidad de líquido, alteraciones compatibles con diverticulitis apendicular asociada a apendicitis aguda. Se realizó apendicectomía, confirmándose en el estudio anatomopatológico la existencia de múltiples divertículos con microperforación de uno de ellos en tercio proximal (fig. 2, flecha amarilla). La diverticulitis apendicular es una causa infrecuente de abdomen agudo, clínicamente indistinguible de la apendicitis aguda, si bien en ocasiones puede tener un curso más indolente, y presenta ciertos aspectos tanto epidemiológicos como evolutivos que pueden permitir considerarla una entidad diferenciada. Aunque la imagen por TC puede ser

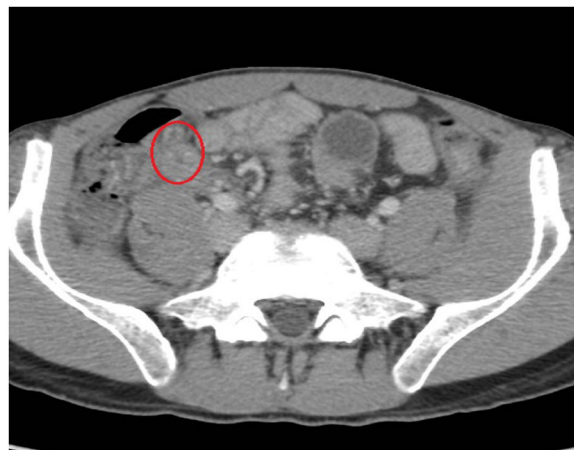

Figura 1 Imagen de la TAC.

muy sugestiva, en la mayoría de los casos el diagnóstico definitivo viene dado por el examen histológico de la pieza quirúrgica.

Responsabilidades éticas

Protección de personas y animales. Los autores declaran que los procedimientos seguidos se conformaron a las

* Autor para correspondencia. C/ Fuero de Avilés, N.º 36, 5.º E, 33401 Avilés, Asturias, España. Teléfono: +696176030

Correo electrónico: er_vitor@hotmail.com (V. Arenas-García).

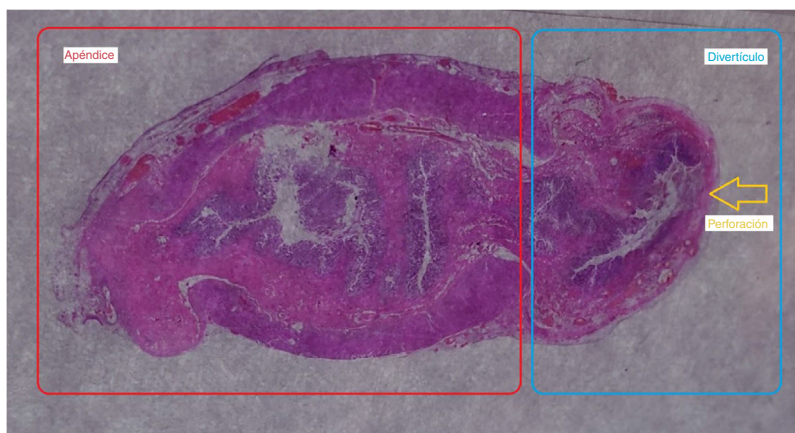


Figura 2 Imagen de histología.

normas éticas del comité de experimentación humana responsable y de acuerdo con la Asociación Médica Mundial y la Declaración de Helsinki.

Confidencialidad de los datos. Los autores declaran que los datos de los pacientes se han tratado de forma confidencial y anónima, siguiendo los protocolos de su centro de trabajo.

Derecho a la privacidad y consentimiento informado. Los autores han seguido los protocolos de su centro de trabajo

sobre la publicación de datos de pacientes y han preservado la confidencialidad y el anonimato de los mismos.

Financiación

Los autores declaran no haber recibido ningún tipo de financiación para la elaboración del presente artículo.

Conflicto de intereses

Los autores declaran no tener ningún conflicto de intereses.