



REVISTA DE GASTROENTEROLOGÍA DE MÉXICO

www.elsevier.es/rgmx



ARTÍCULO ORIGINAL

Colecistitis eosinofílica: estudio retrospectivo de 14 años



L.I. Gutiérrez-Moreno^a, M.E. Trejo-Avila^{a,*}, A. Díaz-Flores^a, M.R. Dávila-Zenteno^a,
I.M. Montoya-Fuentes^b y L.E. Cárdenas-Lailson^a

^a Departamento de Cirugía General y Endoscópica, Hospital General «Dr. Manuel Gea González», Ciudad de México, México

^b Departamento de Anatomía Patológica, Hospital General «Dr. Manuel Gea González», Ciudad de México, México

Recibido el 14 de septiembre de 2017; aceptado el 4 de enero de 2018

Disponible en Internet el 10 de junio de 2018

PALABRAS CLAVE

Colecistitis aguda;
Colecistitis eosinofílica;
Colecistectomía

Resumen

Introducción y objetivos: La colecistitis eosinofílica es una entidad rara que se describió por primera vez en 1949 y es clínicamente indistinguible de la colecistitis litiásica. Histológicamente, hay infiltración inflamatoria transmural de la pared de la vesícula biliar con más del 90% de eosinófilos. El objetivo del presente trabajo es revisar la prevalencia y analizar las características clínico-quirúrgicas de los pacientes con diagnóstico de colecistitis eosinofílica operados en nuestro hospital.

Materiales y métodos: Se trata de un estudio retrospectivo (de enero del 2000 a agosto del 2014) en el que se incluyeron pacientes postoperados de colecistectomía con diagnóstico histopatológico de colecistitis eosinofílica. Se describen variables demográficas, clínicas, paraclínicas, quirúrgicas e histopatológicas.

Resultados: Se encontraron un total de 7,494 pacientes postoperados de colecistectomía en un período de 14 años, de los cuales 12 pacientes tuvieron el diagnóstico postoperatorio histopatológico de colecistitis eosinofílica. La edad media de presentación fue de 39 años (\pm 11 años), y predominó el sexo femenino con 7 casos. Todos los pacientes tenían colelitiasis concomitante y 10 de ellos se presentaron con colecistitis aguda, que requirió colecistectomía de urgencia. Todos los casos se consideraron idiopáticos. Encontramos una prevalencia del 0.16%, que corresponde a un caso por cada 625 colecistectomías llevadas a cabo en nuestra institución.

Conclusión: Encontramos una prevalencia baja de colecistitis eosinofílica (0.16%) en nuestra población de estudio. Las manifestaciones clínicas se asemejan a las que se presentan en colecistitis litiásica. La colecistectomía es el tratamiento adecuado en pacientes con esta entidad de etiología idiopática.

© 2018 Asociación Mexicana de Gastroenterología. Publicado por Masson Doyma México S.A. Este es un artículo Open Access bajo la licencia CC BY-NC-ND (<http://creativecommons.org/licenses/by-nc-nd/4.0/>).

* Autor para correspondencia. Departamento de Cirugía General y Endoscópica. Hospital General «Dr. Manuel Gea González», Departamento de Cirugía General y Endoscópica. Calzada de Tlalpan Núm. 4800 Ciudad de México. México.

Correo electrónico: mario.trejo.avila@gmail.com (M.E. Trejo-Avila).

KEYWORDS

Acute cholecystitis;
Eosinophilic
cholecystitis;
Cholecystectomy

Eosinophilic cholecystitis: a retrospective study spanning a fourteen-year period**Abstract**

Introduction and aims: Eosinophilic cholecystitis is a rare entity that was first described in 1949 and is clinically indistinguishable from calculous cholecystitis. Histologically, there is transmural inflammatory infiltration of the gallbladder wall, more than 90% of which is composed of eosinophils. The aim of the present article was to review the prevalence of eosinophilic cholecystitis and analyze the clinical and surgical characteristics of patients diagnosed with the disease that were operated on at our hospital.

Materials and methods: A retrospective study was conducted on patients that underwent cholecystectomy and whose postoperative histopathologic diagnosis was eosinophilic cholecystitis, within the time frame of January 2000 and August 2014. The demographic, clinical, paraclinical, surgical, and histopathologic variables were described.

Results: Over a period of 14 years, a total of 7,494 patients underwent cholecystectomy. Of those patients, 12 had a postoperative histologic diagnosis of eosinophilic cholecystitis. Mean patient age for disease presentation was 39 years (± 11 years), and female sex was predominant, with 7 cases. All the patients had concomitant gallstones and 10 patients presented with acute cholecystitis that required urgent cholecystectomy. All the cases were considered idiopathic. We found a prevalence of 0.16%, corresponding to 1 case for every 625 cholecystectomies performed at our hospital.

Conclusion: We found a low prevalence of eosinophilic cholecystitis (0.16%) in our study population. The clinical manifestations were similar to those of calculous cholecystitis. Cholecystectomy is adequate treatment in patients with idiopathic disease.

© 2018 Asociación Mexicana de Gastroenterología. Published by Masson Doyma México S.A. This is an open access article under the CC BY-NC-ND license (<http://creativecommons.org/licenses/by-nc-nd/4.0/>).

Introducción y objetivos

La colecistitis eosinofílica (CE) es una entidad rara que se describió por primera vez en 1949 y es clínicamente indistinguible de la colecistitis litiasica¹⁻³. Histológicamente, hay infiltración inflamatoria transmural de la pared de la vesícula biliar por más del 90% de eosinófilos. Actualmente, el diagnóstico de colecistitis aguda se realiza por medio de historia clínica, hallazgos ultrasonográficos y exploración física (criterios de Tokyo)^{4,5}. Algunas características en común entre los diagnosticados con CE y colecistitis aguda son: signo de Murphy positivo, dolor en cuadrante superior derecho del abdomen y manifestaciones sistémicas de inflamación⁵.

En la literatura hay múltiples reportes de casos de CE, sin embargo, la incidencia es baja y la etiología de la enfermedad permanece desconocida y poco estudiada. Algunos estudios han sugerido la asociación de CE a la hipersensibilidad a antibióticos, el uso de medicina herbolaria alternativa, las infecciones por parásitos, las enfermedades autoinmunes, la relación con gastroenteritis eosinofílica y la pancreatitis eosinofílica^{3,6-8}.

El tratamiento de elección para la CE es la colecistectomía y generalmente tiene resultados favorables⁹⁻¹¹. En caso de que la CE sea secundaria a otra patología, debe darse tratamiento específico para cada enfermedad subyacente¹⁰.

El objetivo del presente trabajo es revisar la prevalencia y analizar las características clínico-quirúrgicas de los pacientes con diagnóstico de CE operados en nuestro hospital.

Materiales y métodos

Se trata de un estudio descriptivo, retrospectivo y transversal en el que se incluyeron todos los pacientes postoperados de colecistectomía con diagnóstico histopatológico de CE en el Hospital General «Dr. Manuel Gea González» (Ciudad de México). Se realizó una búsqueda en la base de datos hospitalarios de pacientes postoperados de colecistectomía en un período de 14 años, comprendido entre enero del 2000 y agosto del 2014. El trabajo contó con la aprobación del comité de ética e investigación de nuestro hospital.

Las variables analizadas se dividieron en variables demográficas generales (edad, sexo y comorbilidades), prequirúrgicas, tanto clínicas como paraclínicas (signo de Murphy, leucocitos totales y eosinófilos, resultados de ultrasonido abdominal), y posquirúrgicas (diagnóstico histopatológico, complicaciones y mortalidad). Se excluyeron los pacientes de quienes no se encontraron datos completos en el expediente clínico.

Análisis estadístico

Los datos fueron capturados en una base de datos (Microsoft Excel® 2010). Se analizaron las variables con métodos de estadística descriptiva. Así mismo, realizamos el cálculo de la prevalencia en nuestra población de estudio y graficamos el resultado. El análisis estadístico se realizó con el programa SPSS Statistics versión 20.0 (IBM Corp, Armonk, NY, EE. UU.).

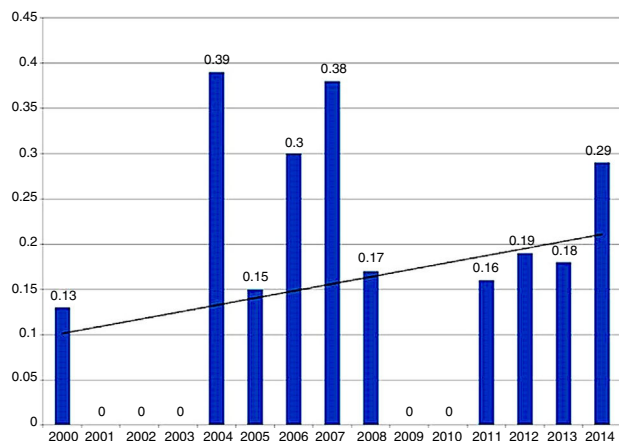


Figura 1 Prevalencia de colecistitis eosinofílica en pacientes postoperados de colecistectomía laparoscópica (de 2000 a 2014).

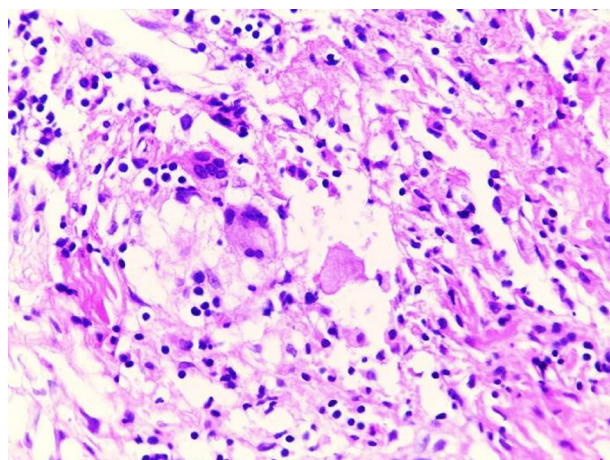


Figura 2 Imagen de microscopia óptica (hematoxilina y eosina) $\times 20$: se aprecia un infiltrado inflamatorio crónico con predominancia de eosinófilos, edema y reacción fibroblástica.

Resultados

Se encontraron un total de 7,494 pacientes postoperados de colecistectomía en un período de 14 años, de los cuales 12 pacientes tuvieron el diagnóstico histopatológico posquirúrgico de CE. Todos los pacientes incluidos cumplieron con el criterio histopatológico para el diagnóstico, definido como infiltrado inflamatorio constituido en más del 90% por eosinófilos. Ningún paciente fue excluido ni eliminado.

En este estudio encontramos una prevalencia del 0.16%, que corresponde a un caso de CE por cada 625 colecistectomías laparoscópicas en nuestra institución (fig. 1).

De los 12 pacientes, 7 fueron mujeres y 5 hombres (tabla 1). La edad media de presentación fue de 39 años (± 11). Tres pacientes mujeres de 44, 64 y 49 años tenían antecedente de nefrolitiasis que requirió nefrectomía, dislipidemia en tratamiento con pravastatina e historia de

múltiples transfusiones, respectivamente. El resto de los pacientes no tenían antecedentes patológicos.

De los 12 pacientes, 10 ingresaron a la sala de urgencias del hospital debido a dolor abdominal agudo; los 2 restantes tenían antecedente de episodios repetidos de cólico biliar y fueron hospitalizados para colecistectomía electiva. Los 10 pacientes que acudieron a urgencias presentaron dolor abdominal entre uno y 7 días previos a su ingreso a urgencias. Ocho pacientes presentaron signo de Murphy positivo y leucocitosis (sin eosinofilia).

En todos los pacientes el ultrasonido abdominal reportó litiasis vesicular. En 9 (75%) pacientes además se reportó aumento en el tamaño de la vesícula (media de 9.44 cm, DE: 1.21) y engrosamiento de su pared (media de 5.84 mm, DE: 1.58).

Diez pacientes ingresaron con el diagnóstico de colecistitis aguda litiásica y 2 pacientes con colecistitis crónica litiásica. En los 12 pacientes se realizó colecistectomía, sin registrarse complicaciones postoperatorias. Los pacientes tuvieron un tiempo de estancia hospitalaria de entre 24 y 48 h.

El resultado histopatológico de todos los pacientes fue: CE y litiasis vesicular concomitante. En 2 casos se encontró además necrosis transmural, engrosamiento de la pared por fibrosis y colesterosis (fig. 2). El infiltrado inflamatorio y de eosinófilos se limitó en todos los casos a la pared vesicular, sin evidencia de extensión a conducto cístico.

Ninguno de los 12 pacientes en sus estudios iniciales presentó hipereosinofilia, ni contaba con algún dato clínico compatible con parasitosis ni de algún síndrome hipereosinofílico. Todos los diagnósticos fueron reportados por el servicio de patología en el seguimiento postoperatorio. Los 12 pacientes tuvieron una revisión clínica exhaustiva durante su seguimiento en consulta externa. Las patologías y factores de riesgo más frecuentes se descartaron (enfermedades parasitarias, hipereosinofilia, consumo de hierbas medicinales o medicina alternativa, medicamentos consumidos). Debido a la ausencia de factores de riesgo o patologías subyacentes, todos los casos fueron catalogados de etiología idiopática. No se presentó ninguna complicación

Tabla 1 Características de los pacientes con diagnóstico de colecistitis eosinofílica posterior a colecistectomía laparoscópica

	n = 12
Edad, media (DE)	39 (± 11)
Sexo, n (%)	
Mujeres	7 (58.3)
Hombres	5 (41.7)
Signo de Murphy positivo, n (%)	8 (66.6)
Leucocitos totales ($10^3/\mu l$), media (DE)	13.5 (± 3)
Eosinófilos ($10^3/\mu l$), media (DE)	0.32 (± 0.08)
Valores de ultrasonido abdominal	
Tamaño vesicular (mm), media (DE)	9.3 (± 2)
Grosor de la pared (mm), media (DE)	5.3 (± 2)
Litiasis vesicular, n	12
Diagnóstico preoperatorio, n (%)	
Colecistitis aguda	10 (83.3)
Colecistitis crónica	2 (16.7)

DE: desviación estándar.

posquirúrgica, ni se registró mortalidad asociada a la enfermedad en un período de seguimiento de un año por paciente.

Discusión y conclusiones

La causa principal de colecistitis y cólico biliar mundialmente es la colelitiasis. La prevalencia de colelitiasis en la población es del 11 al 35%, de los cuales el 1-4% desarrollará cólico biliar y el 20% presentará colecistitis aguda. Sin embargo, muchos casos de colecistitis aguda (alitiásica) se deben a otros factores: isquemia, trastornos de la motilidad, infecciones (bacterianas y parásitos), trastornos de la colágena, reacciones alérgicas, etc.^{12,13}. Cabe mencionar que la CE es 3 veces más frecuente en pacientes con colecistitis alitiásica que en pacientes con colelitiasis¹⁴, lo cual contrasta con los resultados encontrados en nuestros pacientes.

Como mencionamos previamente, la CE es una enfermedad rara y poco estudiada de la vesícula biliar. La mayoría de las series de colecistectomía reportan una frecuencia menor del 1%⁴. La prevalencia encontrada en nuestra población (0.16%) es similar a la reportada en otros estudios^{4,11,15}.

La CE se considera una patología inflamatoria en la cual el infiltrado predominante son los eosinófilos (> 90%); en los casos con infiltrado inferior al 90% se la conoce como colecistitis linfo-eosinofílica o colecistitis con infiltrado mixto^{4,14-16}.

La infiltración de eosinófilos (< 90%) en la vesícula biliar no es un hallazgo tan infrecuente. En este contexto los infiltrados inflamatorios son mixtos, es decir, contienen además otro tipo de estirpes celulares^{15,16}. Estudios previos han reportado la presencia de eosinófilos en el 22% de las vesículas (48 de 217 pacientes). En un estudio inglés de 625 colecistectomías encontraron 16 vesículas biliares con infiltrado de eosinófilos¹⁷, sin embargo, en la mayoría el infiltrado no fue mayor del 50% y solo en 3 de las 16 el infiltrado fue de eosinófilos puro (> 90%).

La etiología de la CE se ha asociado a múltiples procesos fisiopatológicos, sin poder definir con exactitud la causa de la enfermedad. Algunas de las asociaciones son: enfermedades parasitarias, alergias, fármacos y hierbas medicinales, síndrome de mialgia-eosinofilia, enfermedad de Crohn y sarcoidosis, por mencionar algunas^{4,16}.

El síndrome hipereosinofílico (con invasión de eosinófilos a varios órganos sistémicos) contrasta con la invasión de eosinófilos limitada al sistema gastrointestinal (gastroenteritis eosinofílica) y la invasión que incluye solo la vía biliar y/o la vesícula biliar (colangiopatía eosinofílica). En estos 3 contextos se puede encontrar la CE. Algunos trabajos apuntan hacia una reacción inmunológica local por un antígeno presente en la bilis⁴.

Al realizar una búsqueda en bases de datos (MEDLINE/ PubMed, Google Scholar), con criterio de búsqueda «colecistitis eosinofílica» y «*eosinophilic cholecystitis*», encontramos sobre todo reportes de caso.

Mehanna et al.¹⁵ fue el reporte más reciente encontrado (de 2016), e informan sobre un caso de CE asociado a estenosis de colédoco en una mujer de 36 años. La paciente tenía antecedente de tromboembolia pulmonar masiva, episodios repetidos de dolor abdominal y tratamiento previo con mebendazol por sospecha de *Toxocara canis*. Requirió colecistectomía laparoscópica, coledocotomía y sonda en T, así como tratamiento con esteroides.

En 2015, Del Moral et al.⁴ informaron sobre el caso de una mujer de 24 años, sin antecedentes médicos, realizaron el diagnóstico de colecistitis aguda alitiásica y requirió colecistectomía laparoscópica. El resultado histopatológico reportó infiltrado transmural de eosinófilos.

En 2002, Adusumilli et al.⁷ describieron el caso de un hombre de 35 años con antecedente de asma, con dolor en hipocondrio derecho y eosinofilia periférica. Le realizaron colecistectomía laparoscópica con biopsia hepática. Se encontró infiltración transmural de eosinófilos en el histopatológico. El paciente tenía antecedente de consumo de suplementos herbarios con L-triptófano para anabolismo muscular.

Kaji et al.¹⁸ reportaron el caso de una mujer de 28 años con CE aguda y pericarditis, con eosinofilia periférica y títulos altos de anticuerpos contra *Ascaris lumbricoides*; solo requirió tratamiento con albendazol. Por su parte, Kim¹ reportó 2 casos de CE asociada a *Clonorchis sinensis*.

Existen trabajos de revisión, como el de Shakov et al.¹¹, en donde encontraron un total de 24 reportes de casos de CE desde 1949. De los 24 pacientes, la media de edad fue de 39.3 años (17-65), la mitad de la muestra fueron mujeres y en 6 pacientes la CE se asoció a colelitiasis. La mayoría de estos reportes de caso (15 de 24) son originarios de Corea. La media de edad y la distribución del sexo fueron similares a las encontradas en nuestro estudio, sin embargo, todos nuestros pacientes tuvieron colelitiasis concomitante.

El diagnóstico es postoperatorio en la mayoría de los casos, ya que los pacientes se presentan con clínica y resultados de estudios de gabinete poco específicos y similares a los de colecistitis aguda litiásica^{11,15-17}.

Una asociación importante es la presencia de eosinofilia periférica en los pacientes con CE¹¹. En nuestro estudio la mayoría de los pacientes tuvieron leucocitosis, pero no se documentó el predominio de eosinófilos periféricos. Se ha visto que la eosinofilia periférica se encuentra más frecuentemente en síndromes hipereosinofílicos o ante enfermedades por parásitos.

Los estudios de imagen como el ultrasonido y la tomografía reportan datos de colecistitis como engrosamiento de pared, distensión vesicular, líquido perivesicular y en ocasiones litos¹⁶. En nuestro estudio, todos los pacientes tuvieron colelitiasis, y la mayoría tuvo distensión vesicular, así como engrosamiento de la pared.

El tratamiento para la CE es la colecistectomía¹⁵⁻¹⁷. Clínicamente la CE resulta indistinguible de un cuadro clínico de colecistitis aguda por otras causas más frecuentes. Sin embargo, cuando es posible identificar que este proceso se deba a alguna otra causa subyacente, esta se debe tratar de forma específica: antiparasitarios, tratamiento con esteroides (síndrome hipereosinofílico o colangiopatía eosinofílica). En nuestra población de estudio la colecistectomía laparoscópica fue el único tratamiento necesario para la enfermedad.

En conclusión, encontramos una prevalencia baja de CE (0.16%) en nuestra población de estudio, sin embargo, resultó ser similar a la baja frecuencia reportada mundialmente. El modo de presentación clínica, en estos pacientes, se asemeja al cuadro clínico de colecistitis de causa litiásica. En los pacientes con CE primaria o idiopática la colecistectomía resulta el tratamiento adecuado, mientras que aquellos

con causa secundaria deben recibir tratamiento acorde a su afección subyacente.

Responsabilidades éticas

Protección de sujetos humanos y animales. Los autores declaran que no se realizaron experimentos en humanos o animales para este estudio.

Confidencialidad de datos. Los autores declaran que han seguido los protocolos de su centro de trabajo sobre la publicación de datos del paciente.

Derecho a la privacidad y consentimiento informado. Los autores declaran que no aparece información de los pacientes en este artículo.

Financiación

La presente investigación no ha recibido ayudas específicas provenientes de agencias del sector público, sector comercial o entidades, sin ánimo de lucro.

Conflicto de intereses

Los autores declaran que no existe conflicto de intereses.

Agradecimientos

A todo el equipo quirúrgico del Hospital General «Dr. Manuel Gea González».

Referencias

- Kim YH. Eosinophilic cholecystitis in association with clonorchis sinensis infestation in the common bile duct. *Clin Radiol.* 1999;54:552-4.
- Choudhury M, Pujani M, Katiyar Y, et al. Idiopathic eosinophilic cholecystitis with cholelithiasis: a report of two cases. *Türk Patoloji Derg.* 2014;30:142-4.
- Albot G, Poilleux F, Olivier C, et al. Les cholécystites á éosinophiles. *Press Med.* 1949;39:558-9.
- Del Moral Martínez M, Barrientos Delgado A, Crespo Lora V, et al. Colecistitis eosinofílica: causa infrecuente de colecistitis aguda. *Rev Esp Enferm Dig.* 2015;107:45-7.
- Yokoe M, Takada T, Strasberg SM, et al. Tokyo Guidelines Revision Committee: TG13 diagnostic criteria and severity grading of acute cholecystitis. *J Hepatobiliary Pancreat Sci.* 2013;20:35-46.
- Felman RH, Sutherland DB, Conklin JL, et al. Eosinophilic cholecystitis, appendiceal inflammation, pericarditis, and cephalosporin-associated eosinophilia. *Dig Dis Sci.* 1994;39:418-22.
- Adusumilli PS, Lee B, Parekh K, et al. Acalculous eosinophilic cholecystitis from herbal medicine: a review of adverse effects of herbal medicine in surgical patients. *Surgery.* 2002;131:352-6.
- Lai CH, Chin C, Chung HC, et al. Clonorchiasis-associated eosinophilic cholecystitis. *Am J Trop Med Hyg.* 2007;76:396-8.
- Punia RPS, Arya S, Jain P, et al. Eosinophilic and lympho-eosinophilic cholecystitis. *Indian J Gastroenterol.* 2003;22:153-4.
- Mallat F, Hmida W, Mestiri S, et al. Eosinophilic cystitis with eosinophilic cholecystitis: a rare association. *Case Rep Urol.* 2013;2013:146020.
- Shakov R, Simoni G, Villacin A, et al. Eosinophilic cholecystitis, with a review of the literature. *Ann Clin Lab Sci.* 2007;37:182-5.
- Strasberg SM. Acute calculous cholecystitis. *N Engl J Med.* 2008;358:2804-11.
- Elwood DR. Cholecystitis. *Surg Clin N Am.* 2008;88:1241-52.
- Dabbs DJ. Eosinophilic and lymphoeosinophilic cholecystitis. *Am J Pathol.* 1993;17:497-501.
- Mehanna D, Naseem Z, Mustaev M. Eosinophilic cholecystitis with common bile duct stricture: a rare disease. *BMJ Case Rep.* 2016;2016, bcr2016215694.
- Del Moral Martínez M, Barrientos Delgado A, Crespo Lora V, et al. Colecistitis eosinofílica: causa infrecuente de colecistitis aguda. *Rev Esp Enferm Dig.* 2015;107:45-7.
- Fox H, Mainwaring AR. Eosinophilic infiltration of the gallbladder. *Gastroenterology.* 1972;63:1049-52.
- Kaji K, Yoshiji H, Yoshikawa M, et al. Eosinophilic cholecystitis along with pericarditis caused by *Ascaris lumbricoides*: a case report. *World J Gastroenterol.* 2007;13:3760-2.