



CARTAS CIENTÍFICAS

Aneurisma congénito de la arteria lingual como causa inusual de sangrado de tubo digestivo alto



Congenital lingual artery aneurysm as an unusual cause of upper gastrointestinal bleeding

El sangrado de tubo digestivo alto es un problema común que se presenta en pacientes tanto de manera ambulatoria como en el servicio de urgencias. Las etiologías más comunes de esta entidad clínica son enfermedad ulcerosa péptica, desgarro de Mallory-Weiss, neoplasias del tubo digestivo¹ y sangrado variceal en el caso de pacientes con hipertensión portal. Los aneurismas de la arteria lingual son una entidad infrecuente. Se estima que los aneurismas de la carótida externa comprenden el 2.2% de todos los aneurismas de la carótida cervical. Dentro de estos, los aneurismas de la arteria temporal superficial y facial son los más comunes, mientras que los aneurismas de la arteria lingual son raros y solo se encuentran reportes de caso en la literatura, sin poder estimar su incidencia². La mayoría de los casos son pseudoaneurismas, asociados a trauma, neoplasias, procedimientos quirúrgicos³ o ablación por radiofrecuencia⁴, y en pocas ocasiones son aneurismas verdaderos congénitos idiopáticos.

Masculino de 39 años con antecedente de apendicetomía por apendicitis complicada, así como múltiples cuadros de sangrado de tubo digestivo bajo por probable enfermedad

hemorroidal sin tratamiento. Ingresa por cuadro de 2 días de evolución caracterizado por melena y hematemesis. Se realizó endoscopia, donde se observó: lesión tumoral polipode en la pared posterolateral derecha de la hipofaringe con diámetros de 3 × 4 cm, pulsátil, eritematosa y congestiva; sin evidencia de sangrado activo (fig. 1A), con presencia de úlceras que se extienden desde el paladar blando y porción proximal del seno piriforme derecho, cubiertas por fibrina. Veinticuatro horas después presenta nuevo episodio de sangrado; una angiotomografía reveló hipofaringe con engrosamiento y presencia de imagen hipodensa irregular, derecha, a nivel del músculo constrictor inferior, que protruye hacia la luz y obstruye el 50%, con diámetro de 21 × 17 mm, con fuga de medio de contraste, así como una imagen sacular dependiente de arteria aberrante que emerge del tronco de la arteria tiroidea superior como probable variante de la arteria lingual (fig. 1B). Posterior a la angiotomografía, súbitamente presenta sangrado masivo a través de la cavidad oral, cursando inestabilidad hemodinámica, PA 48/30 mmHg, PAM 33 mmHg, por lo que se realizó arteriografía carotídea (fig. 2A) con hallazgo de vaso de 1.5 mm a nivel de la bifurcación que drena a tráquea por arriba y a la derecha de la vallécula; en su trayecto se aprecian dos sacos de aproximadamente 5 y 8 mm. Se realiza embolización fallida, y por tal motivo ameritó exploración vascular de cuello con ligadura selectiva de la primera rama de la carótida externa derecha (tronco tirolingual) (fig. 1C) con adecuado control del sangrado, egresando a la unidad de terapia intensiva, donde se transfundieron hemoderivados, cursando el postoperatorio sin eventualidades.

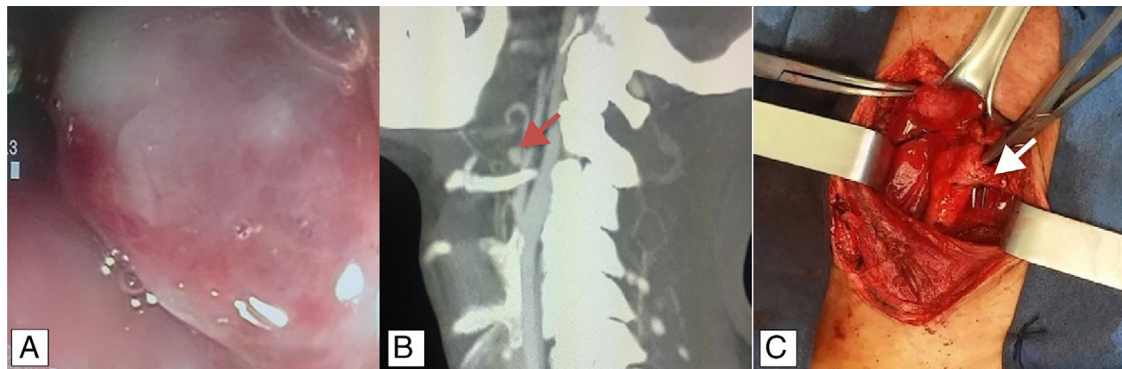


Figura 1 A) Endoscopia: lesión pulsátil en hipofaringe. B) Angiotomografía cervical: se observa probable variación anatómica de la arteria lingual (flecha roja). C) Imagen transoperatoria del tronco tirolingual (flecha blanca).

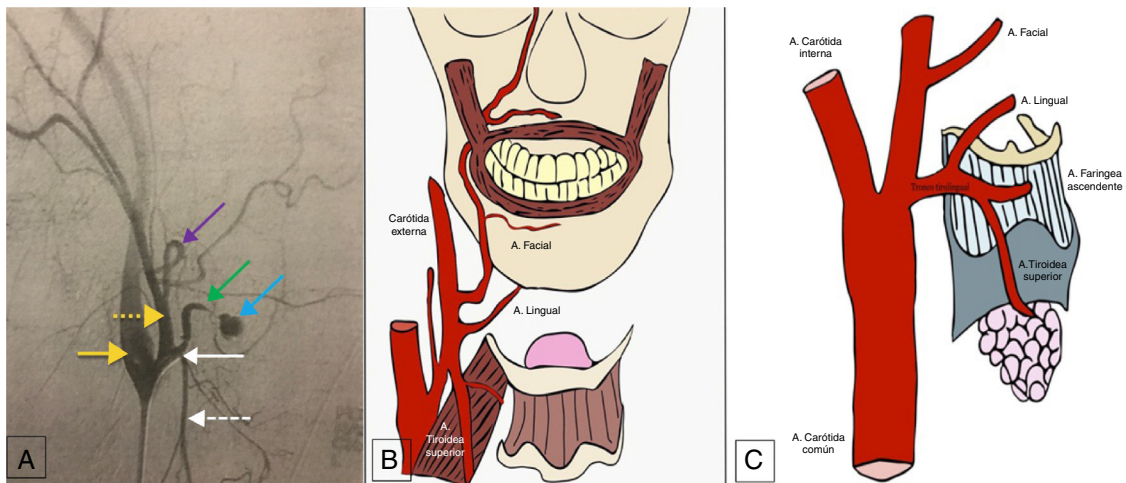


Figura 2 A) Arteriografía. Flecha amarilla: arteria carótida interna; flecha amarilla punteada: arteria carótida externa; flecha morada: arteria facial; flecha verde: arteria lingual; flecha azul: aneurisma de la arteria lingual; flecha blanca: tronco tirolingual; flecha blanca punteada: arteria tiroidea superior. B) Anatomía más frecuente de las ramas de la arteria carótida externa. C) Tronco tirolingual, observado en el 0.99% de los casos.

La presentación clínica de los pseudoaneurismas generalmente se da como sangrado de tubo digestivo alto, mientras que los aneurismas congénitos se presentan asintomáticos, por lo que su diagnóstico se da como hallazgo radiológico incidental, usualmente de tomografías contrastadas de la región cervical². La hemorragia de tubo digestivo alto secundaria a pseudoaneurismas de la arteria lingual es una entidad potencialmente mortal y el tratamiento reportado en la literatura médica usualmente es la embolización por medio de radiología intervencionista. El caso presentado es una situación inusual, pues se trata de un aneurisma congénito con historia de sangrado de tubo digestivo de manera intermitente; finalmente se presentó como choque hemorrágico, y sometido a embolización no exitosa, ameritó tratamiento quirúrgico con ligadura del tronco tirolingual.

La arteria carótida común derecha se origina del tronco braquiocefálico, y la arteria carótida común izquierda, del cayado aórtico. Posterior al ascenso posterolateral dentro de la vaina carotídea, se divide a nivel del borde superior del cartílago tiroideo en arteria carótida interna y arteria carótida externa; dichas arterias tienen un trayecto posterolateral y anteromedial, respectivamente. Habitualmente no se ramifican en el cuello. Las ocho ramas habituales de la arteria carótida externa son: arteria tiroidea superior, arteria lingual, arteria faríngea ascendente, arteria facial, arteria occipital, arteria auricular posterior, arteria maxilar y arteria temporal superficial⁵. La rama lingual tiene su origen en la carótida externa en el 84.16%; en su mayoría (24.75%) toma origen entre las arterias tiroidea superior y facial (fig. 2B), a nivel del hueso hioideo; en el 14.85% se encuentra un tronco común con la arteria facial; únicamente en el 0.99% la arteria lingual se origina en conjunto con la arteria tiroidea superior (fig. 2C)⁶.

Responsabilidades éticas

Protección de personas y animales. Los autores declaran que para esta investigación no se han realizado experimentos en seres humanos ni en animales.

Confidencialidad de los datos. Los autores declaran que en este artículo no aparecen datos de pacientes.

Derecho a la privacidad y consentimiento informado. Los autores declaran que en este artículo no aparecen datos de pacientes.

Financiamiento

No se recibió patrocinio de ningún tipo para llevar a cabo este artículo/estudio.

Conflicto de intereses

Los autores declaran no tener ningún conflicto de intereses.

Referencias

1. Feinman M, Haut ER. Upper gastrointestinal bleeding. *Surg Clin North Am.* 2014;94:43–53.
2. Brindle RS, Fernandez PM, Sattenberg RJ, et al. Idiopathic lingual artery aneurysm: CT findings and endovascular therapy – A case report. *Interv Neuroradiol.* 2010;16:103–6.
3. Walshe P, Ramos E, Low C, et al. An unusual complication of tonsillectomy. *Surgeon.* 2005;3:296–8.
4. Herzog M, Schmidt A, Metz T, et al. Pseudoaneurysm of the lingual artery after temperature-controlled radiofrequency tongue base reduction: A severe complication. *Laryngoscope.* 2006;116:665–7.

5. Gray SW, Skandalakis JE, Skandalakis PN, et al. Atlas of Surgical Anatomy for General Surgeons. Athens: PMP; 2009. p. 15–421.
6. Antonetti C, Díaz F, Castro AM. Variety in collateral branching coming off the external carotid artery. Revista de la Sociedad Venezolana de Ciencias Morfológicas. 2010;16:5–10.

M.M. Ramírez-Ramírez^{a,*}, U.E. Clemente-Gutiérrez^b,
M. Silva-González^{a,b}, H.M. Zúñiga-Zamora^a
y A.R. Sánchez-Conejo^a

^a Cirugía general, SSA, Hospital Regional de Alta Especialidad de Ixtapaluca, Ixtapaluca, Estado de México, México

^b Cirugía general, Instituto Nacional de Ciencias Médicas y Nutrición Salvador Zubirán, Ciudad de México, México

* Autor para correspondencia. Consultorio 404, Avenida Árbol de fuego 80, Coyoacán, El Rosario, 04380, Ciudad de México, Cel: 55-29-00-13-48, Teléfono: +36-83-75-00 Ext. 5404.

Correo electrónico: moy1510@hotmail.com
(M.M. Ramírez-Ramírez).

<https://doi.org/10.1016/j.rgmx.2018.02.006>
0375-0906/

© 2018 Asociación Mexicana de Gastroenterología. Publicado por Masson Doyma México S.A. Este es un artículo Open Access bajo la licencia CC BY-NC-ND (<http://creativecommons.org/licenses/by-nc-nd/4.0/>).

Tumor del estroma gastrointestinal como causa de trombosis asociada a cáncer



Gastrointestinal stromal tumor as a cause of cancer-associated thrombosis

Un varón de 59 años con historia laboral de bombero tenía una historia médica de síndrome prostático y reflujo gastroesofágico, sin antecedentes de trombosis venosa (TV). El paciente había dejado de fumar un año antes, con un índice de 10 paquetes/año. Llevaba una vida activa, sin otros factores de riesgo cardiovasculares. El paciente no tenía historia reciente de inmovilización o viaje prolongado. No tenía venas varicosas en extremidades inferiores y su IMC era de 24.8 kg/m².

Seis meses antes del presente episodio, el paciente fue evaluado en los servicios ambulatorios de gastroenterología, en otro centro de salud, debido al empeoramiento de síntomas de reflujo gastroesofágico. Se le realizó una endoscopia superior que mostró una lesión submucosa en el fondo gástrico. El ultrasonido endoscópico reveló un tumor hipoeogénico de 18 × 12 mm con bordes regulares. Se realizó biopsia de la lesión y el estudio anatomopatológico reveló células fusiformes organizadas en fascículos entrelazados. El tumor dio positivo para c-kit (CD117) y CD34, y negativo para alfa actina de músculo liso, desmina y S100, confirmando el diagnóstico de tumor de estroma gastrointestinal (TEGI). El índice de proliferación Ki-67 fue menos del 1%. Los gastroenterólogos a cargo decidieron llevar un tratamiento conservador del tumor con seguimiento endoscópico anual.

El paciente llegó a la sala de emergencias de nuestro hospital debido a la repentina aparición de dolor torácico y disnea. Por medio del examen físico se determinó que su presión arterial era de 144/76, el ritmo cardiaco de 78 ppm, la saturación de oxígeno respirando aire ambiental del 97% y la frecuencia respiratoria de 15 rpm. Sus extremidades inferiores estaban normales, sin signos de trombosis venosa profunda (TVP) ni venas varicosas. El resto del examen fue normal. Los resultados del examen de sangre fueron: hemoglobina 15.9 mg/dl, 304,000 plaquetas/mm³, creatinina 0.78 mg/dl y dímero-D 1344 ng/ml. Los gases en sangre

arterial fueron: PaO₂ 74 mmHg, PaCO₂ 35 mmHg y saturación de oxígeno del 95%. Una tomografía computarizada (TC) de tórax reveló defectos de repleción bilaterales en múltiples arterias subsegmentarias (fig. 1). Se inició tratamiento con enoxaparina ajustada al peso y el paciente fue admitido en la unidad de enfermedad tromboembólica venosa.

Se observó el ventrículo derecho ligeramente dilatado con función normal en el ecocardiograma. La presión sistólica de la arteria pulmonar (PSAP) fue de 43 mmHg. También se realizó una TC abdominal para determinar la extensión del tumor gástrico, mostrando una lesión sólida de 18 mm en el fundus gástrico, sin adenopatía ni metástasis. No se realizaron hallazgos de TVP en las extremidades inferiores con la ecografía Doppler.

La situación clínica del paciente mejoró y fue dado de alta 5 días después. Dado que el tumor estaba posiblemente relacionado con el desarrollo de la TV, el caso fue re-evaluado en conjunción con el servicio de cirugía general y oncología, y se decidió postergar la cirugía hasta completar 3 meses de tratamiento anticoagulante. El paciente recibió tratamiento con enoxaparina durante 3 meses y a continuación fue programado para gastrectomía parcial. Las pruebas para trombofilia resultaron negativas; las cuales incluyeron antitrombina, homocisteína, proteína C, proteína S, anticuerpos antifosfolípidos, factor V de Leiden y mutación de la protrombina. El procedimiento se realizó con buenos resultados y la biopsia fue enviada a nuestro departamento de patología (fig. 2). El tratamiento con enoxaparina se interrumpió después de 7 días y se comenzó con 20 mg/día de rivaroxaban.

El paciente progresó favorablemente, con gradual desaparición de la disnea de esfuerzo. Un ecocardiograma de control reveló el ventrículo derecho no dilatado con PSAP normal. El tratamiento anticoagulante se interrumpió 3 meses después de la cirugía. Actualmente, tras 2 años de seguimiento, el paciente permanece asintomático sin nuevos episodios de TV después de completar anticoagulación.

Los TEGI son los tumores mesenquimales del tracto gastrointestinal más comunes. Inicialmente fueron etiquetados histológicamente como leiomiomas, pero después de la identificación de mutaciones activadoras particulares en el gen KIT, fueron clasificados como una entidad distinta¹. El tratamiento de TEGI puede involucrar cirugía y/o la