



REVISTA DE GASTROENTEROLOGÍA DE MÉXICO

www.elsevier.es/rgmx



IMAGEN CLÍNICA EN GASTROENTEROLOGÍA

Isquemia gástrica y mesentérica por doble oclusión arterial

Gastric and mesenteric ischemia due to double arterial occlusion

P. Miranda-García*, F. Casals-Seoane y C. Santander-Vaquero

Servicio de Aparato Digestivo, Hospital Universitario La Princesa, Madrid, España



Mujer de 66 años con antecedentes de hipertensión, hipercolesterolemia controlada con estatinas, hipertrigliceridemia de 240 mg/dl e historia de tabaquismo con un índice de 30 paquetes/año. Diagnóstico previo de sarcoma pleomórfico indiferenciado en músculo glúteo derecho tratado mediante resección quirúrgica meses antes del inicio del cuadro, en remisión en el momento del inicio de los síntomas digestivos. La paciente acudió a urgencias por epigastralgia, no irradiada, que no respondía a analgesia; náuseas, vómitos de repetición y diarrea líquida de 2 días de evolución. Adicionalmente, presentaba desde hacía 40 días epigastralgia no irradiada, que no mejoró con omeprazol y domperidona, con pérdida de 5 kg de peso. Analíticamente destacaba una anemia normocítica con leucocitosis y trombocitosis, con una mínima alteración de la GOT 43 UI/l y de la GGT 480 UI/l, siendo el resto del perfil hepático normal.

Se realizó una gastroscopia (figs. 1A-D) que evidenció una mucosa gástrica nodular, pálida en cuerpo y antro con áreas de mucosa preservada. Múltiples úlceras en antro, incisura y cuerpo gástrico bajo, cubiertas de fibrina (Forrest III).

Las biopsias mostraron actividad aguda focal, hiperplasia foveolar y cambios regenerativos epiteliales, sin metaplasia, atrofia, ni displasia, y sin que existiese historia previa de ingesta de AINE. La tomografía abdominal con contraste intravenoso (figs. 2A-D) demostró la presencia de ateromatosis aórtica con engrosamiento de la pared y oclusión del tronco celiaco y los 2 cm iniciales de la arteria mesentérica superior. Esta doble oclusión justifica la clínica de isquemia mesentérica crónica e isquemia gástrica con empeoramiento en los últimos 2 días. La paciente fue intervenida mediante laparotomía media con trombectomía de arteria mesentérica superior y *bypass* aorto-mesentérico superior con disminución en la intensidad del dolor. El estudio histológico de los trombos fue negativo para malignidad, descartándose émbolo metastásico. En la tomografía de control tras 30 días se apreció permeabilidad del *bypass* aortomesentérico, pero existían implantes peritoneales en relación con recidiva del sarcoma, confirmado mediante punción de las lesiones y en seguimiento posterior por oncología, lo que sugiere una etiología paraneoplásica de las trombosis.

* Autor para correspondencia. Servicio de Aparato Digestivo, Hospital Universitario La Princesa, Diego de León 63, 28028 Madrid, España. Teléfono: +34 91 520 22 54.

Correo electrónico: pmpablomiranda@gmail.com
(P. Miranda-García).

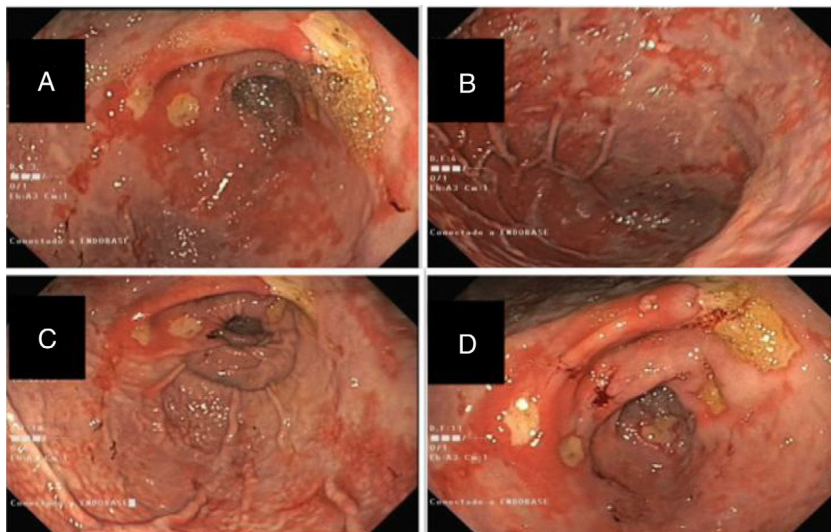


Figura 1 A-D) Imágenes de la panendoscopia oral mostrando una mucosa gástrica de cuerpo y antro pálida y nodular, con zonas de mucosa respetada y extensas y numerosas úlceras de tamaños variables (10-25 mm) cubiertas de fibrina.

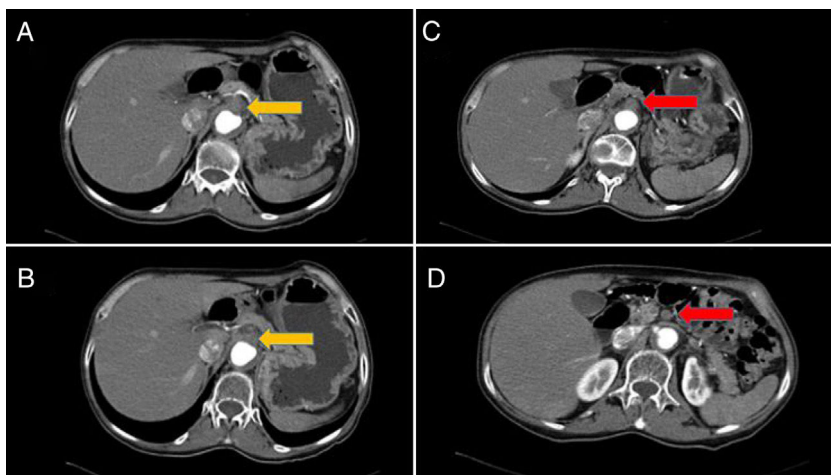


Figura 2 Tomografía axial computarizada con contraste intravenoso. La flecha amarilla (A y B) muestra un gran trombo en la salida del tronco celíaco que no se rellena de contraste. Las arterias esplénica y hepática son filiformes y disminuidas de calibre. Llama igualmente la atención la ateromatosis aórtica extensa. La flecha roja (C y D) muestra la oclusión extensa de los 2 cm proximales de la arteria mesentérica superior.

Financiación

La presente investigación no ha recibido ayudas específicas provenientes de agencias del sector público, sector comercial o entidades, sin ánimo de lucro.

Conflicto de intereses

Los autores declaran no tener ningún conflicto de intereses.