

6. Rivera-Chavarría JP, Vargas-Villalobos F, Riggioni-Viquez S. Bilateral V-Y flap for a perianal basal cell carcinoma: A case report. *Int J Case Rep.* 2016;24:153–5.
7. Park J, Cho YS, Song KH, et al. Basal cell carcinoma on the pubic area: Report of a case and review of 19 Korean cases of BCC from non-sun-exposed areas. *Ann Dermatol.* 2011;23:405–8.
8. Rubin AI, Chen EH, Ratner D. Basal-cell carcinoma. *N Engl J Med.* 2005;353:2262–9.
9. Leonard D, Beddy D, Dozois EJ. Neoplasms of anal canal and perianal skin. *Clin Colon Rectal Surg.* 2011;24:54–63.
10. Sekulic A, Migden MR, Oro AE, et al. Efficacy and safety of vismodegib in advanced basal-cell carcinoma. *N Engl J Med.* 2012;366:2171–9.

D. Fernández-Martínez^{a,*}, A. Rodríguez-Infante^b,
S. Sanz-Navarro^a, C. Miguel-Ruiz^c
y R.F. Baldonado-Cernuda^a

^a Servicio de Cirugía General y del Aparato Digestivo,
Hospital Universitario Central de Asturias, Oviedo,
Asturias, España

^b Servicio de Cirugía General y del Aparato Digestivo,
Hospital Universitario San Agustín, Avilés, Asturias, España
^c Servicio de Anatomía Patológica, Hospital Universitario
Central de Asturias, Oviedo, Asturias, España

* Autor para correspondencia. Sección de Coloproctología,
Servicio de Cirugía General y del Aparato Digestivo, Hospital
Universitario Central de Asturias, Avda. de Roma s/n, 33011
Oviedo, España. Teléfono: 0034 985 108 724.
Correo electrónico: cibea06@hotmail.com
(D. Fernández-Martínez).

<https://doi.org/10.1016/j.rgmx.2017.05.002>
0375-0906/

© 2017 Asociación Mexicana de Gastroenterología. Publicado por
Masson Doyma México S.A. Este es un artículo Open Access bajo la
licencia CC BY-NC-ND (<http://creativecommons.org/licenses/by-nc-nd/4.0/>).

Quiste mesotelial primario esplénico como causa infrecuente de dispepsia: a propósito de un caso



Primary mesothelial cyst of the spleen as an uncommon cause of dyspepsia: A case report

Los quistes esplénicos constituyen una entidad inusual en la práctica clínica y quirúrgica diaria, con menos de 1,000 casos presentados en la literatura. La mayoría de los pacientes permanecen asintomáticos y el diagnóstico habitual se basa en técnicas de imagen. La indicación y el tratamiento quirúrgico se presentan como un desafío para los cirujanos. Presentamos el caso de una paciente con un quiste esplénico primario como causa infrecuente de dispepsia.

Mujer de 21 años, sin antecedentes de interés, con cuadro clínico de saciedad precoz, pesadez posprandial, dolor en epigastrio-hipocondrio izquierdo con la ingesta y pérdida de 3 kg de peso. En la exploración física presentaba dolor a la palpación profunda en hemiabdomen izquierdo. La ecografía abdominal mostró una lesión esplénica de 7 cm, isoecogénica con escaso refuerzo acústico y contornos bien definidos. El hemograma y la bioquímica no mostraban alteraciones, la hemaglutinación-hidatidosis fue negativa y los marcadores Ca 19.9 y antígeno carcinoembrionario (CEA), normales. Se completó el estudio mediante TC, que mostró lesión ovalada de contornos bien definidos en el bazo, con diámetros de 80 × 72 × 68 mm, sin realces internos ni polos sólidos, que desplazaba el estómago, sin signos sugestivos de malignidad. Con sospecha de quiste esplénico primario, se realizó fenestración laparoscópica sin complicaciones. La citología intraoperatoria mostró una diátesis serosa acelular y la histología un revestimiento epitelial aplanado simple, positivo para panqueratina (AE1-AE3) y calretinina, negativo para CEA y Ca 19.9 (fig. 1. A-D).

La paciente presentó mejoría sintomática y un aumento de 6 kg de peso, que ha mantenido a lo largo de la evolución. La ecografía a los 6 meses de la intervención y la TC al año mostraban pequeño remanente quístico y cambios posquirúrgicos que no afectaban a estructuras vecinas. No hubo incremento de tamaño del remanente en el periodo comprendido entre las 2 pruebas de imagen (fig. 2 A y B).

Los quistes esplénicos son una entidad rara. En zonas endémicas, como los países mediterráneos¹, predominan los parasitarios por *Echinococcus granulosus*. Los no infecciosos incluyen, por un lado, los primarios, caracterizados por presentar recubrimiento epitelial y, por otro lado, los secundarios (pseudocistas), más frecuentes y generalmente de origen postraumático.

La incidencia de los quistes primarios es solo del 0.07%². Predominan en mujeres jóvenes y habitualmente son un hallazgo incidental, si bien pueden provocar clínica por compresión de órganos adyacentes, como en nuestro caso, por compresión gástrica.

De etiopatogenia desconocida, su recubrimiento epitelial puede ser de varios tipos: destaca la positividad para CEA y Ca 19.9 en el caso de los quistes epiteliales y la panqueratina (AE1-AE3) y calretinina en los mesoteliales³.

El dilema es cuándo y cómo tratar. Se acepta tratar los quistes sintomáticos y aquellos >5 cm por riesgo de complicaciones como rotura, hemorragia e infección.

El tratamiento percutáneo (aspiración y etanolización) presenta alta tasa de recurrencia y complicaciones⁴ y se reserva para pacientes inoperables. Las técnicas quirúrgicas comprenden la esplenectomía total o parcial, la decapsulación (extirpación completa de la membrana) y la fenestración (resección que pone en contacto la cavidad del quiste y el peritoneo)⁵, todas realizables por laparoscopia. La tendencia actual es hacia técnicas preservadoras del bazo para evitar la inmunosupresión y la trombocitosis.

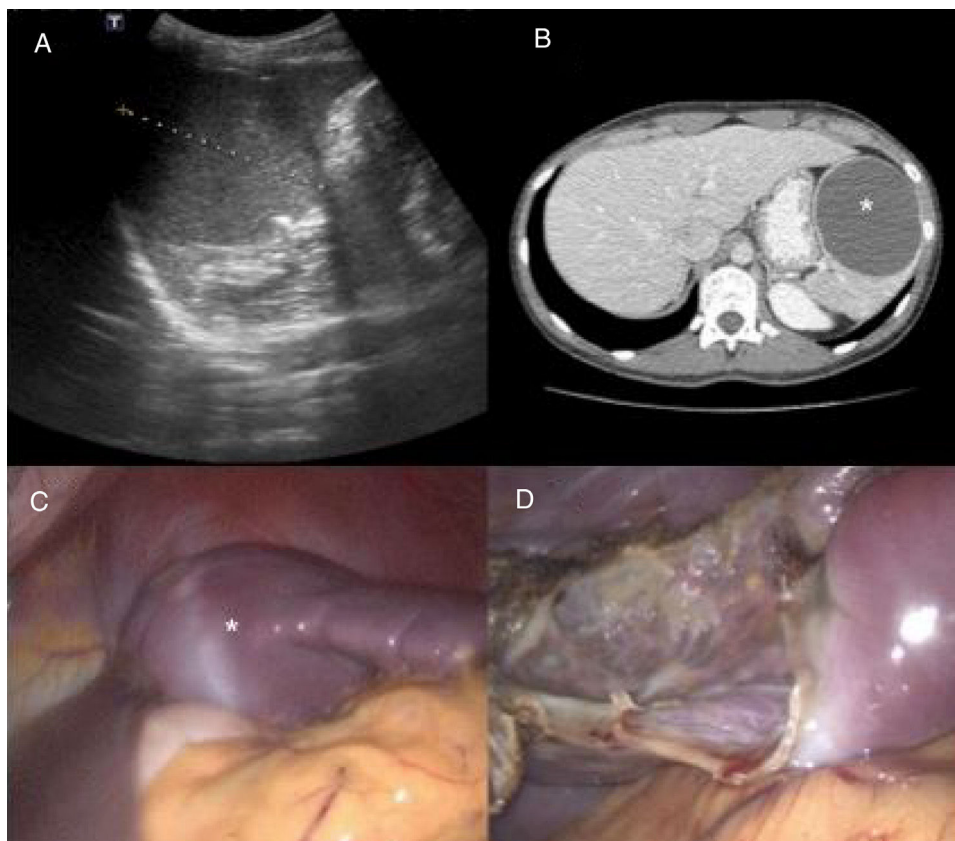


Figura 1 A) Ecografía abdominal prequirúrgica: lesión esplénica de 7 cm de diámetro con escaso refuerzo acústico y contornos bien definidos. B) Tomografía computarizada prequirúrgica: lesión ovalada bien definida, compatible con quiste esplénico (asterisco). Nótese el desplazamiento del estómago. C) Imagen intraoperatoria laparoscópica. Quiste esplénico (asterisco) que comprime el estómago antes de la fenestración. D) Imagen intraoperatoria laparoscópica. Parénquima esplénico remanente tras la fenestración.

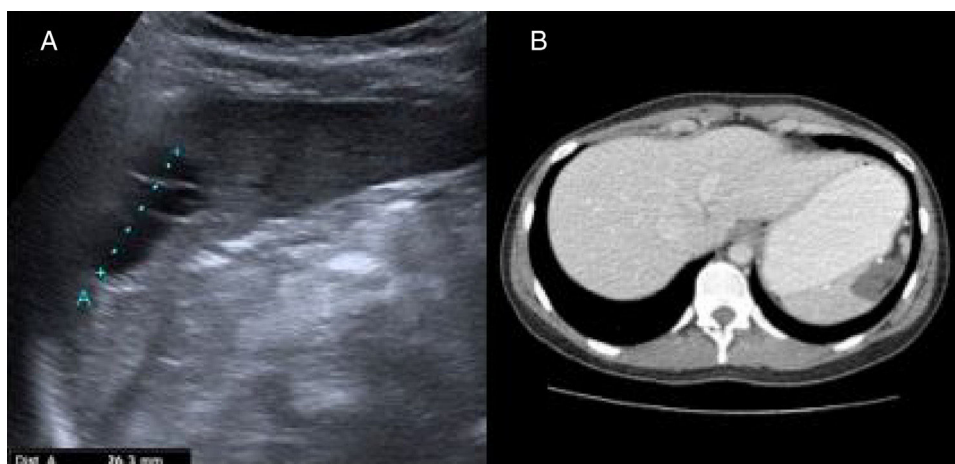


Figura 2 A) Ecografía abdominal posquirúrgica: en región interpolar del bazo, lesión de 32 mm de diámetro bien definida, anecoica, polilobulada y con tabiques internos ecogénicos, compatible con remanente quístico. B) Tomografía computarizada: alteración del contorno esplénico con lesión hipodensa uniforme de 22 x 23 mm, compatible con remanente quístico posquirúrgico.

Financiación

No se recibió patrocinio de ningún tipo para llevar a cabo este artículo/estudio.

Conflicto de intereses

Los autores declaran no tener ningún conflicto de intereses.

Referencias

1. Armiñanzas C, Gutiérrez-Cuadra M, Fariñas MC. Hydatidosis: Epidemiological, clinical, diagnostic and therapeutic aspects. *Rev Esp Quimioter.* 2015;28:116–24.
2. Ingle SB, Hinge Ingle CR, Patrike S. Epithelial cysts of the spleen: A mini review. *World J Gastroenterol.* 2014;20:13899–903.
3. Palmieri I, Natale E, Crafa F, et al. Epithelial splenic cysts. *Anti-cancer Res.* 2005;25:515–21.
4. Amr AE. Splenic cysts, many questions are yet to be answered: a case report. *Cases J.* 2009;2:8474.
5. Chin EH, Shapiro R, Hazzan D, et al. A ten-year experience with laparoscopic treatment of splenic cysts. *JLS.* 2007;11:20–3.

A. Elosua González^{a,*}, O. Nantes Castillejo^a,
A. Tarifa Castilla^b y M.C. Llanos Chávarri^c

^a Servicio de Aparato Digestivo, Complejo Hospitalario de Navarra, Pamplona, España

^b Servicio de Cirugía General, Complejo Hospitalario de Navarra, Pamplona, España

^c Servicio de Anatomía Patológica, Complejo Hospitalario de Navarra, Pamplona, España

* Autor para correspondencia. Servicio de Aparato Digestivo, Complejo Hospitalario de Navarra, C/ Irunlarrea, Núm. 3, 31008 Pamplona, Navarra, España. Teléfono:+34848422114. Correo electrónico: alfonso.elosua@gmail.com (A. Elosua González).

<https://doi.org/10.1016/j.rgmx.2017.05.008>
0375-0906/

© 2018 Asociación Mexicana de Gastroenterología. Publicado por Masson Doyma México S.A. Este es un artículo Open Access bajo la licencia CC BY-NC-ND (<http://creativecommons.org/licenses/by-nc-nd/4.0/>).

Leiomioma de recto radio inducido posterior a tratamiento de cáncer cérvico uterino



Radiation-induced leiomyosarcoma of the rectum after cervical cancer treatment

En las últimas décadas el tratamiento multidisciplinario de los pacientes con cáncer, ha permitido mejorar la supervivencia y los periodos libres de enfermedad; sin embargo, también se han elevado el número de tumores asociados al tratamiento, en particular por radioterapia¹.

Esta asociación se deriva de aquellos casos presentes en los supervivientes de los desastres ocurridos en Japón y Chernóbil. La justificación para ello se basa en el concepto de oncogénesis por radiación, establecido por Cahan, et al. en 1948²; cuyos criterios siguen vigentes. El único punto de estos criterios, que es controvertido, es el tiempo necesario para asociarlo con radioterapia; en los criterios originales es de 5 años, sin embargo, actualmente se ha demostrado que el periodo puede ser menor describiéndose tumores radio-inducidos desde 6 meses hasta 20 años posterior a la culminación del tratamiento³.

Se conoce que el desarrollo de estos tumores es el resultado de la interacción de muchos factores etiológicos. Se ha estudiado el papel de las mutaciones en modelos animales, en particular la de p53; siendo en sarcomas inducidos por radiación la delección de este gen (52% de las mutaciones) su principal forma en comparación con los sarcomas esporádicos (menos de 10%); sin embargo, esto no es concluyente aún en el ser humano^{4,5}. Las mutaciones p53, así como alteraciones genéticas por inestabilidad genómica son las más estudiadas, cuyos mecanismos incluyen la señalización anormal intracelular, producción de citocinas, generación de radicales libres y la respuesta inflamatoria desencadenada de manera secundaria⁶.

Presentamos el caso de una paciente de 58 años, con antecedente de cáncer cérvico uterino (carcinoma epidermoide) EC IIB (FIGO), tratado con quimioterapia (QT) a base de cisplatino 4 ciclos, de forma concomitante con RT 50 Gy a pelvis y braquiterapia (BT) 35 Gy, con respuesta completa; por lo que se mantuvo en vigilancia. Ocho años después, sin aparente recurrencia, la paciente inició con tenesmo rectal, asociado a rectorragia. En la exploración física presento un tumor exofítico y ulcerado, a 3 cm del margen anal, que ocluía el 50% de la luz, sin aparente involucro del tabique recto vaginal. En la rectosigmoidoscopia se identificó el tumor a los 6 cm del margen anal, con oclusión de hasta el 70% de la luz, se realizó biopsia, esta mostró neoplasia mesenquimatosa con el siguiente inmunoperfil: actina positivo, CD34, CD117, DOG1, PS100, CKAE1/AE3 y P16 negativos, el diagnóstico fue de leiomioma de alto grado. En la resonancia magnética nuclear (RMN) se corrobora que depende de la pared rectal e involucra músculos del periné, con afectación de la grasa de ambos glúteos en la región anal (fig. 1). El resto de los estudios de extensión fueron negativos para enfermedad a distancia; por lo que se decide por el equipo multidisciplinario, iniciar tratamiento con QT de inducción (adriamicina y gemcitabina), previa realización de colostomía derivativa en asa de sigmoides. Al tercer ciclo de la QT, la respuesta fue parcial; y se indicó exenteración pélvica total con vulvectomía; con hallazgos transoperatorios de tumor en región perineal con involucro de músculo glúteo mayor y músculo elevador del ano, sin plano de separación con el útero y la vejiga. Se realizó reconstrucción urinaria mediante conducto ileal y colostomía derivativa. La paciente evolucionó adecuadamente y sin complicaciones. En la pieza se corroboró la diferenciación a músculo liso, con grado alto, que midió 7 × 4 × 3 cm, afectando desde el borde perineal hasta el septo recto-vaginal, con infiltración a músculos del esfínter anal y piel, así como invasión linfocelular y perineural, márgenes quirúrgicos sin neoplasia, el patrón de inmunohistoquímica fue similar; agregándose