




# REVISTA DE GASTROENTEROLOGÍA DE MÉXICO

[www.elsevier.es/rgmx](http://www.elsevier.es/rgmx)



## CARTAS CIENTÍFICAS

### Extracción endoscópica exitosa de prótesis dental impactada en divertículo de sigmoides



### Successful endoscopic extraction of dental prosthesis impacted in a sigmoid diverticulum

Paciente varón de 75 años con antecedente de sigmoidectomía con anastomosis primaria en 2007 por diverticulitis complicada. Ingiere accidentalmente una prótesis dental con 4 dientes. Se le realiza gastroscopia a las 12 h, sin identificar el cuerpo extraño. Durante 10 meses se le da seguimiento a la prótesis por rayos X, hasta que se observan imágenes repetidas del cuerpo extraño alojado en sigmoide, sin progresión (fig. 1). Se realiza una colonoscopia identificando a la prótesis impactada dentro de un divertículo de sigmoides, proximal a la anastomosis. Se extrae del divertículo con asa de polipectomía de 27 mm de manera gentil. Una vez que la prótesis se encuentra fuera del divertículo se intenta colocar dentro de un sobretubo, pero debido al tamaño de la prótesis no se logra introducir en el mismo. Por lo que se decide sujetar de mejor manera con el asa y mediante maniobras finas se extrae a través

de la anastomosis hasta el recto evitando provocar daño en la mucosa. Una vez en el recto se saca con ayuda de los dedos del endoscopista (fig. 2). Este es el primer caso reportado de una prótesis dental retenida en un divertículo de colon.

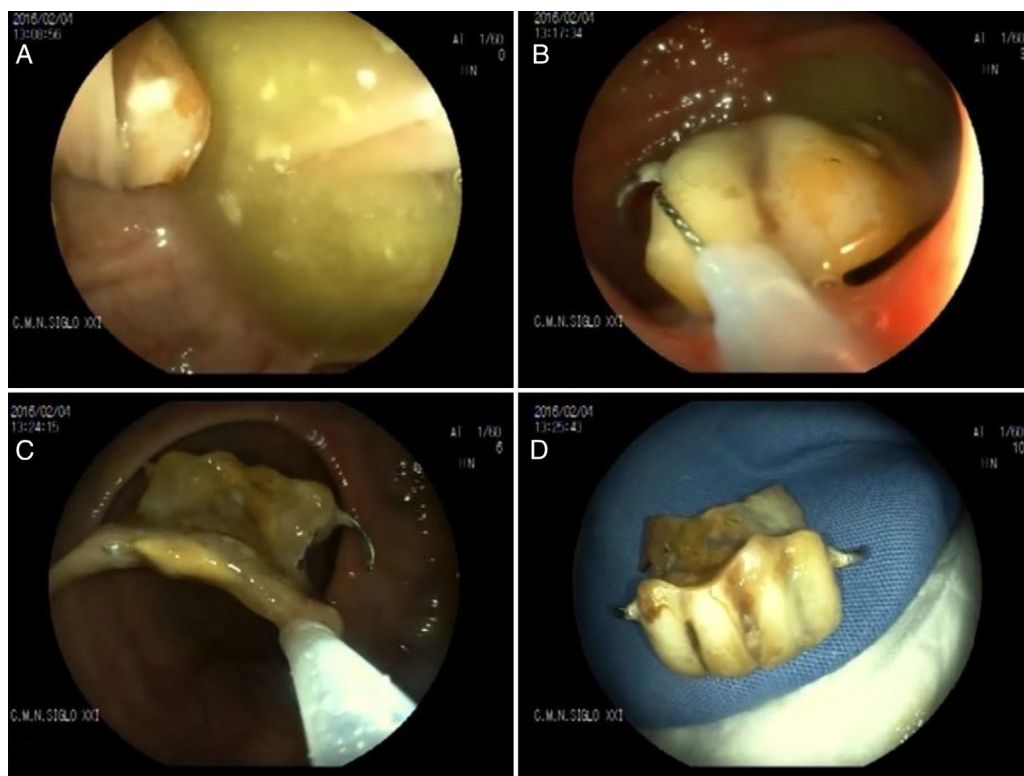
La ingestión de cuerpos extraños ocurre más frecuentemente en niños que en adultos. En estos la ingestión accidental ocurre más comúnmente en personas ancianas<sup>1</sup>. La mayoría de los cuerpos extraños ingeridos pasan por el tubo digestivo sin complicaciones. Sin embargo, el 10 al 20% de los casos requieren de extracción por endoscopia y el 1% de tratamiento quirúrgico<sup>2</sup>. Una vez pasado el píloro, los cuerpos extraños largos y filosos, pueden provocar perforaciones hasta en un 20% de los casos, generalmente a nivel de la válvula ileocecal<sup>3</sup>. Perforaciones causadas por impactación del cuerpo extraño en el tubo digestivo bajo son manejadas por cirugía urgente. Aquellas que no provocan perforaciones pueden ser extraídas por endoscopia con adecuados índices de morbimortalidad<sup>4</sup>.

### Financiación

No se recibió patrocinio de ningún tipo para llevar a cabo este artículo/estudio.

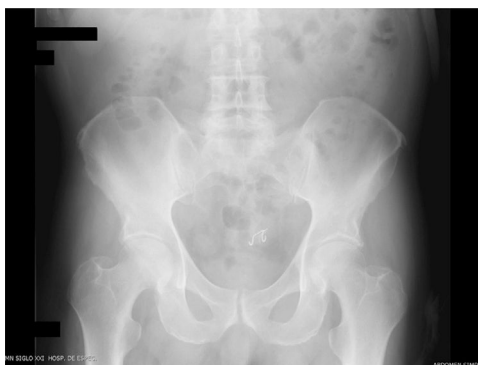

Figura 1 Radiografía simple de abdomen con prótesis dental en sigmoides.



**Figura 2** A) Prótesis dental impactada en divertículo. B) Extracción de prótesis con asa. C) Paso de prótesis a través de anastomosis. D) Prótesis dental extraída.

### Conflicto de intereses

Los autores declaran no tener ningún conflicto de intereses.

### Referencias

1. Birk M, Bauerfeind P, Deprez PH, et al. Removal of foreign bodies in the upper gastrointestinal tract in adults: European Society of Gastrointestinal Endoscopy (ESGE) Clinical Guideline. *Endoscopy*. 2016;48:489–96.
2. Müller KE, Arató A, Lakatos PL, et al. Foreign body impaction in the sigmoid colon: A twenty euro bet. *World J Gastroenterol*. 2013;19:3892–4.
3. Glasbrenner B, Schweitzer A, Ludolph T. A rare cause of sigmoid obstruction in a 77-year-old patient. *Endoscopy*. 2003;35:886.
4. Wang YP, Shi B. Toothpick impaction with localized sigmoid perforation: Successful double-balloon enteroscopic management. *Endoscopy*. 2012;44 Suppl 2 UCTN:E29.

G. Blanco-Velasco\*, O.V. Hernández-Mondragón,  
M.L. Altamirano-Castañeda y J.M. Blancas-Valencia

*Servicio de Endoscopia, Hospital de Especialidades, Centro Médico Nacional Siglo XXI, Instituto Mexicano del Seguro Social, Ciudad de México, México*

\* Autor para correspondencia. Avenida Cuauhtémoc 330, Colonia Doctores, Delegación Cuauhtémoc, C.P. 06720, Ciudad de México, México. Teléfonos: +5523077204 y 56276900, Ext.: 21317 y 21318.  
*Correo electrónico: gerardoblancov@hotmail.com*  
(G. Blanco-Velasco).

<https://doi.org/10.1016/j.rgmx.2017.08.002>  
0375-0906/

© 2018 Asociación Mexicana de Gastroenterología. Publicado por Masson Doyma México S.A. Este es un artículo Open Access bajo la licencia CC BY-NC-ND (<http://creativecommons.org/licenses/by-nc-nd/4.0/>).