

R. Vázquez*, D.J. Poletto, M.T. Moreno, A. Climent y E. Toscano

Servicio de Cirugía General y del Aparato Digestivo, Hospital Povisa, Vigo, Pontevedra, España

* Autor para correspondencia. C/ López Mora, 45, 7.º J, 36211 Vigo, Pontevedra, España. Teléfono: +34 679234479. Correo electrónico: rvbouzan@povisa.es (R. Vázquez).

<https://doi.org/10.1016/j.rgmx.2017.03.002>
0375-0906/

© 2017 Asociación Mexicana de Gastroenterología. Publicado por Masson Doyma México S.A. Este es un artículo Open Access bajo la licencia CC BY-NC-ND (<http://creativecommons.org/licenses/by-nc-nd/4.0/>).

Piloromiotomía endoscópica por vía oral para el tratamiento de gastroparesia refractaria: reporte del primer caso en México



Gastric per-oral endoscopic pyloromyotomy in the treatment of refractory gastroparesis: Report on the first case performed in Mexico

La gastroparesia es un síndrome caracterizado por un retraso en el vaciamiento gástrico, en ausencia de obstrucción mecánica. Sus síntomas principales son: náuseas, vómito y saciedad temprana¹. La etiología más frecuente es la idiopática; sin embargo, se han documentado otras frecuentes entre las que destaca la posquirúrgica, metabólica (diabetes mellitus), etc.². El estándar de oro para el diagnóstico es el gammagrama de vaciamiento gástrico, en el cual se ingiere una dieta estandarizada radiomarcada con ^{99m}Tc sulfuro coloidal, y se obtienen imágenes a los 0, 60, 120, 180 y 240 min, definiendo retardo al vaciamiento como > 10% de retención gástrica en 4 h³. El tratamiento consiste en controlar los síntomas y mejorar el vaciamiento⁴. La modificación en la dieta y los fármacos ofrecen una respuesta baja (< 20%), incluyendo el control metabólico en pacientes diabéticos⁵. Dentro de los tratamientos actuales, la inyección de toxina botulínica intrapilórica tiene una respuesta temporal y mala (15-20%)⁶. El tratamiento quirúrgico incluye estimulación eléctrica, piloroplastia y gastrectomía total o subtotal con resultados regulares (40-60%) y una alta morbilidad^{1,2}. La miotomía endoscópica a través de la boca (POEM) es una técnica desarrollada para el tratamiento de la acalasia que ha demostrado una buena seguridad y eficacia⁷. Recientemente, se desarrolló la idea de realizar una piloromiotomía endoscópica (G-POEM), utilizando las bases del POEM y con el objetivo de mejorar el vaciamiento gástrico de forma gravitacional, a pesar de presentar la gastroparesia. Los resultados iniciales obtenidos en diferentes poblaciones incluyendo un estudio multicéntrico han demostrado una buena seguridad y eficacia en humanos (> 80% de respuesta inicial)⁸⁻¹⁰.

La gastroparesia es una patología frecuente en nuestra población: el objetivo del reporte es describir el caso de una paciente mexicana con gastroparesia refractaria, tratada con este procedimiento G-POEM.

Se trata de una mujer de 25 años de edad, con antecedente de hipotiroidismo bien controlado, estreñimiento crónico no respondedor a tratamientos médicos y requi-

riendo colectomía subtotal por inercia colónica, y en un segundo tiempo restitución del tránsito intestinal hace 10 años. Inicia su padecimiento 4 años previos a su ingreso, con presencia de náuseas, vómito, saciedad temprana y pérdida de peso de 15 kg. Se inició protocolo de estudio donde la endoscopia descartó obstrucción mecánica; se realiza un gammagrama de vaciamiento gástrico documentando una retención del 46% a las 4 h, con lo cual se realiza el diagnóstico de gastroparesia idiopática. Se inició tratamiento médico y con dieta, obteniendo una mejoría parcial de los síntomas, por lo cual se consideró refractaria a tratamiento y se propuso la realización de este procedimiento G-POEM, previo consentimiento informado y aprobación por el comité de ética del hospital. Se valoraron la calidad de vida y la magnitud de los síntomas con el cuestionario de índice de síntoma cardinal de gastroparesia (GCSI)¹¹, obteniendo 37/45 previos al G-POEM.

Veinticuatro horas previas al procedimiento se mantuvo en ayuno y se administró cefotaxima 1g iv de forma profiláctica. Se utilizó un endoscopio convencional modelo EG590WR (Fujinon, Saitama, Japón), capuchón DH-28GR (Fujinon, Saitama, Japón), unidad electroquirúrgica ERBE VIO-200D con un cuchillo tipo *hybrid knife* (Tübingen, Alemania), con los parámetros: Inyección (ERBEJET efecto 50), incisión (ENDOCUT Q efecto 3, duración de corte 3 e intervalo de 3), tunelización (SWIFT COAG efecto 3 a 70 w), miotomía (ENDOCUT Q), hemostasia (SOFT COAG efecto 3 a 40 w). Hemoclips (Boston Scientific, EE. UU.). Insuflador de CO₂ (ENDOSTRATUS, Medivators; Minneapolis, MN, EE. UU.). La técnica del G-POEM consiste en los siguientes pasos: 1) *revisión e inyección*: se visualiza el antro y 5 cm previos al píloro, sobre la curvatura menor se inyectó una combinación de solución cloruro de sodio al 0.9%, combinada con azul de metileno al 0.5%; 2) *incisión*: se realiza una incisión longitudinal de 20 mm; 3) *tunelización*: se crea un túnel submucoso desde este punto hasta pasar el píloro y llegar a la región proximal de duodeno; 4) *miotomía*: se realiza una miotomía de espesor total del músculo pilórico y 2 cm proximales al mismo; 5) *cierre*: se colocaron 5 hemoclips (fig. 1). El tiempo total del procedimiento fue de 60 min; no se presentó ninguna complicación. El tránsito intestinal con material hidrosoluble a las 24 h descartó fuga hacia el túnel submucoso y se observa un adecuado paso del medio hacia el duodeno desde antes de los 2 min de la administración del material, lo cual indica éxito en el tratamiento (fig. 2). Se inicia vía oral con líquidos y se egresa a domicilio a las 48 h del procedimiento sin complicaciones; en la revisión semanal hubo una mejora del 33% de los síntomas (GSCI de 23/45). La realización del gammagrama de

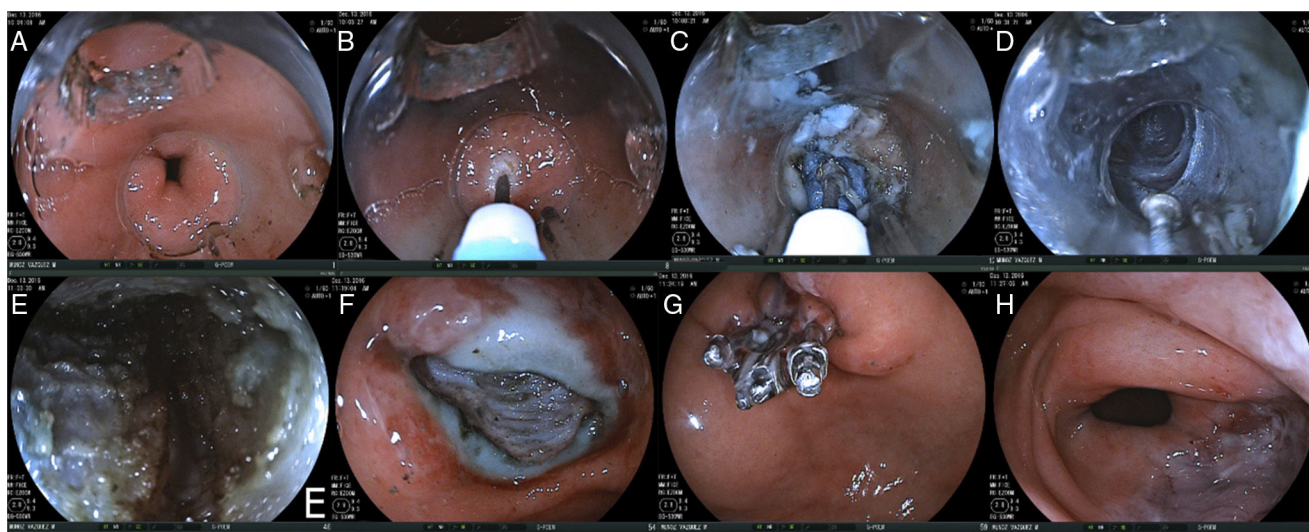


Figura 1 Pasos del procedimiento G-POEM. A) Visión inicial del píloro previa al procedimiento. B) Inyección. C) Incisión longitudinal. D) Creación del túnel submucoso. E) Miotomía del músculo pilórico. F) Incisión al final del procedimiento. G) Cierre de incisión con hemoclips. H) Posterior al procedimiento, el píloro se observa claramente más abierto.

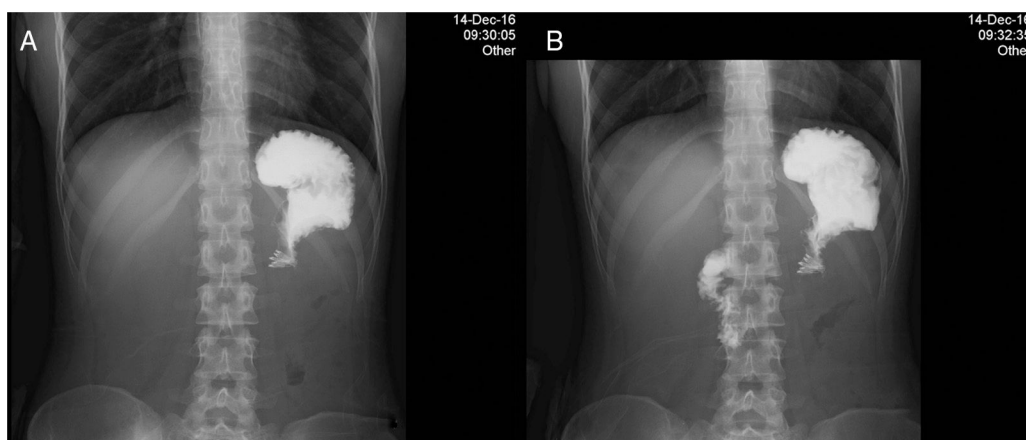

Figura 2 Tránsito intestinal con material hidrosoluble a las 24 h posteriores al procedimiento. A) Inicio del paso del material hidrosoluble, no observando ninguna fuga de medio. B) Antes de los 2 min, se observa un adecuado paso hacia el duodeno.

control demuestra un retardo en el vaciamiento de 8% a los 240 min.

En conclusión, el G-POEM es un procedimiento técnicamente factible en centros con experiencia en disección endoscópica y representa una nueva alternativa en el tratamiento de pacientes con gastroparesia refractaria o con alta morbilidad quirúrgica. El procedimiento presenta buenos resultados iniciales en términos de seguridad y eficacia, como se demuestra en este caso; sin embargo, se requieren estudios prospectivos a mediano y largo plazo, con un mayor número de pacientes para determinar el verdadero papel de este procedimiento en el tratamiento de esta enfermedad.

Conflicto de intereses

Los autores declaran no tener ningún conflicto de intereses.

Referencias

1. Camilleri M, Parkman HP, Shafi MA, et al. Clinical guideline: Management of gastroparesis. *Am J Gastroenterol*. 2013;108:18–38.
2. Pasricha PJ, Parkman HP. Gastroparesis. Definitions and diagnosis. *Gastroenterol Clin North Am*. 2015;44:1–7.
3. Contreras-Contreras K, Villanueva-Pérez RM, Menez-Díaz DG, et al. Estandarización de la gammagrafía de vaciamiento gástrico con albúmina de huevo marcada con 99 m. *Rev Med Inst Mex Seguro Soc*. 2016;54:746–51.
4. Hasler WL. Symptomatic management for gastroparesis: Antiemetics, analgesics and symptom modulators. *Gastroenterol Clin North Am*. 2015;44:113–26.
5. Camilleri M. Diabetic gastroparesis. *N Engl J Med*. 2007;356:820–9.
6. Bai Y, Xu MJ, Yang X, et al. A systematic review on intrapyloric botulinum toxin injection for gastroparesis. *Digestion*. 2010;81:27–34.

7. Akintoye E, Kumar N, Obaitan, et al. Peroral endoscopic myotomy: A meta-analysis. *Endoscopy*. 2016;48:1059–68.
8. Geyl S, Legros R, Charissou A, et al. Peroral endoscopic pyloromyotomy accelerates gastric emptying in healthy pigs: proof of concept. *JT Endosc Int Open*. 2016;4:E796–9.
9. Khashab MA, Ngamruengphong S, Carr-locke D, et al. Gastric per-oral endoscopic myotomy for refractory gastroparesis: Results from the first multicenter study on endoscopic pyloromyotomy (with video). *Gastrointest Endosc*. 2017;85:123–8.
10. Gonzalez JM, Lestelle V, Benezech A, et al. Gastric per-oral endoscopic myotomy with antropyloromyotomy in the treatment of refractory gastroparesis: Clinical experience with follow-up and scintigraphic evaluation (with video). *Gastrointest Endosc*. 2016;85:1–8.
11. Revicki DA, Rentz AM, Dubois D, et al. Gastroparesis Cardinal Symptom Index (GCSI): Development and validation of a patient reported assessment of severity of gastroparesis symptoms. *Qual Life Res*. 2004;13:833–44.

O.V. Hernández-Mondragón^{a,*}, O.M. Solórzano-Pineda^b, J.M. Blancas-Valencia^a, M.A. González-Martínez^a y R.M. Villanueva-Pérez^c

^a *Departamento de Endoscopia, Hospital de Especialidades Centro Médico Nacional Siglo XXI, Instituto Mexicano del Seguro Social, Ciudad de México, México*

^b *Departamento de Endoscopia Gastrointestinal, Hospital de Especialidades Centro Médico Nacional Siglo XXI, Instituto Mexicano del Seguro Social, Ciudad de México, México*

^c *Departamento de Medicina Nuclear, Centro Médico Nacional Siglo XXI, Instituto Mexicano del Seguro Social, Ciudad de México, México*

* Autor para correspondencia. Departamento de Endoscopia del Hospital de Especialidades Centro Médico Nacional Siglo XXI, Avenida Cuauhtémoc 330, Col. Doctores, 06720 Ciudad de México, México. Teléfono: 56276900, extensión 21317, 21318.

Correo electrónico: mondragonmd@yahoo.co.uk (O.V. Hernández-Mondragón).

<https://doi.org/10.1016/j.rgmx.2017.03.006>
0375-0906/

© 2017 Asociación Mexicana de Gastroenterología. Publicado por Masson Doyma México S.A. Este es un artículo Open Access bajo la licencia CC BY-NC-ND (<http://creativecommons.org/licenses/by-nc-nd/4.0/>).

Carcinoma basocelular perianal: una localización infrecuente



Perianal basal cell carcinoma: An infrequent location

El carcinoma basocelular (CB) es la neoplasia maligna más frecuente de la piel y constituye el 75% de los tumores no melanocíticos¹. Incide más comúnmente en el sexo masculino (80% de los pacientes) y la edad media de presentación oscila entre 65-75 años². Con frecuencia aparece en zonas expuestas a la radiación ultravioleta, principalmente cabeza y cuello. La localización en áreas no expuestas es atípica, y entre estas la región perianal es extremadamente rara (0,1%), lo que representa el 0,2% de los tumores perianales³. La existencia de inmunodeficiencias, infecciones, quemaduras, irritaciones crónicas o radiación previa han sido otros factores etiopatogénicos relacionados con la aparición de esta neoplasia; asimismo, determinados síndromes familiares como el *nevus* basocelular o el xeroderma pigmentoso también se han implicado en su desarrollo^{1,3}.

Presentamos un caso inusual de CB localizado a nivel perianal, sin presencia de ningún factor predisponente.

Mujer de 78 años de edad sin antecedentes personales de interés que consultó por lesión perianal de 2 años de evolución, de crecimiento progresivo, asociada a prurito y sangrado ocasional. El examen físico reveló una neoformación en margen anal izquierdo de 3 cm de diámetro, bien delimitada, ulcerada y eritematosa (fig. 1A). Una biopsia estableció el diagnóstico de CB nodular (fig. 1B). La afectación del canal anal fue descartada mediante una rectosigmoidoscopia. En la resonancia magnética (RM) pélvica no hubo evidencia de infiltración de la musculatura esfinteriana. Se realizó exéresis local de la lesión y reparación

mediante cierre cutáneo primario (figs. 1C y D). El estudio histopatológico mostró infiltración microscópica del margen interno, por lo que se intervino nuevamente para ampliar la resección. La biopsia tras la reintervención confirmó que los bordes quirúrgicos estaban libres de tumor. Posteriormente se realizó seguimiento clínico y en la actualidad, a los 6 meses de la cirugía, no existen signos de recidiva local.

El CB se muestra como una lesión cutánea con pápulas eritematosas, nódulos e incluso ulceraciones⁴. Gibson y Ahmed⁵ describen una presentación ulcerosa de estos tumores hasta en un 29,4% de los pacientes. También clasifican los subtipos histopatológicos del CB en: nodular (66%), superficial (18%), infiltrativo (8%), micronodular (4%), basoescamoso (2%) y fibroepitelioma de Pinkus (2%). Ante una lesión de estas características se debe realizar una biopsia que confirme el diagnóstico y descarte otras enfermedades perianales, tales como enfermedad de Crohn, carcinoma escamoso, adenocarcinoma, melanoma, tumores neuroendocrinos, tumores del estroma gastrointestinal, carcinoma verrucoso, sarcoma de Kaposi o enfermedad de Paget^{4,6}. También se deben incluir en el diagnóstico diferencial, entidades de origen infeccioso, como las enfermedades de transmisión sexual o dermatosis menos comunes entre las que podemos destacar la candidiasis, el granuloma tuberculoso, las infecciones fúngicas y las amebiasis⁶. En particular, es importante diferenciar el CB del carcinoma basaloide cloacogénico, el cual es un tumor invasivo y agresivo¹. Como estudios complementarios es aconsejable realizar una rectosigmoidoscopia y una RM, los cuales permitirán descartar la infiltración del canal anal o la invasión de la musculatura esfinteriana.

Actualmente, las opciones terapéuticas del CB son exéresis, microcirugía de Mohs, electrodesecación y curetaje, criocirugía, radiación o terapia fotodinámica con ácido aminolevulínico⁷. Entre las posibilidades de tratamiento