

4. Vanlangenhove P, Defreyne L, Kunnen M. Spontaneous thrombosis of a pseudoaneurysm complicating pancreatitis. *Abdom Imaging*. 1999;24:491-3.
5. De Ronde T, van Beers B, de Canniere L, et al. Thrombosis of splenic artery pseudoaneurysm complicating pancreatitis. *Gut*. 1993;34:1271-3.
6. Mandel SR, Jaques PF, Sanofsky S, et al. Nonoperative management of peripancreatic arterial aneurysms: A 10-year experience. *Ann Surg*. 1987;205:126-8.
7. Larson PA, Lipchik EO, Adams MB. Development and regression of visceral artery aneurysms following liver transplantation: Case report. *Cardiovasc Intervent Radiol*. 1988;11:75-8.
8. Grottemeyer D, Duran M, Park EJ, et al. Visceral artery aneurysms-follow-up of 23 patients with 31 aneurysms after surgical or interventional therapy. *Langenbeck's archives Surg Deutsche Gesellschaft fur Chirurgie*. 2009;394:1093-100.
9. Kasirajan K, Greenberg RK, Clair D, et al. Endovascular management of visceral artery aneurysm. *J Endovasc Ther Offic J Inter Soc Endovasc Specialists*. 2001;8:150-5.
10. Sessa C, Tinelli G, Porcu P, et al. Treatment of visceral artery aneurysms: Description of a retrospective series

of 42 aneurysms in 34 patients. *Ann Vasc Surg*. 2004;18:695-703.

A. Gião Antunes\*, B. Peixe y H. Guerreiro

*Departamento de Gastroenterología, Centro Hospitalar do Algarve, EPE, Faro, Faro, Portugal*

\*Autor para correspondencia. Departamento de Gastroenterología, Centro Hospitalar do Algarve, EPE; Rua Leão Penedo, 8000-386 Faro, Portugal. Teléfono: 00351968220961.

*Correo electrónico: sergiogiao@hotmail.com*

(A. Gião Antunes).

<https://doi.org/10.1016/j.rgmx.2017.02.006>  
0375-0906/

© 2017 Asociación Mexicana de Gastroenterología. Publicado por Masson Doyma México S.A. Este es un artículo Open Access bajo la licencia CC BY-NC-ND (<http://creativecommons.org/licenses/by-nc-nd/4.0/>).

## Apendicitis aguda en un paciente con malrotación intestinal



### Acute appendicitis in a patient with intestinal malrotation

La apendicitis aguda, es el padecimiento quirúrgico agudo más frecuente en el adulto. Los síntomas típicos incluyen: Dolor periumbilical que migra a la fosa iliaca derecha, anorexia, fiebre y datos de irritación peritoneal<sup>1</sup>. Debido a la variedad de posiciones apendiculares, una tercera parte de los pacientes con apendicitis aguda tiene dolor localizado fuera del cuadrante inferior derecho. El dolor de lado izquierdo es raramente observado<sup>2</sup>. Tanto en niños, como en adultos, el apéndice cecal izquierdo puede presentarse en situs inversus totalis o en la malrotación intestinal.

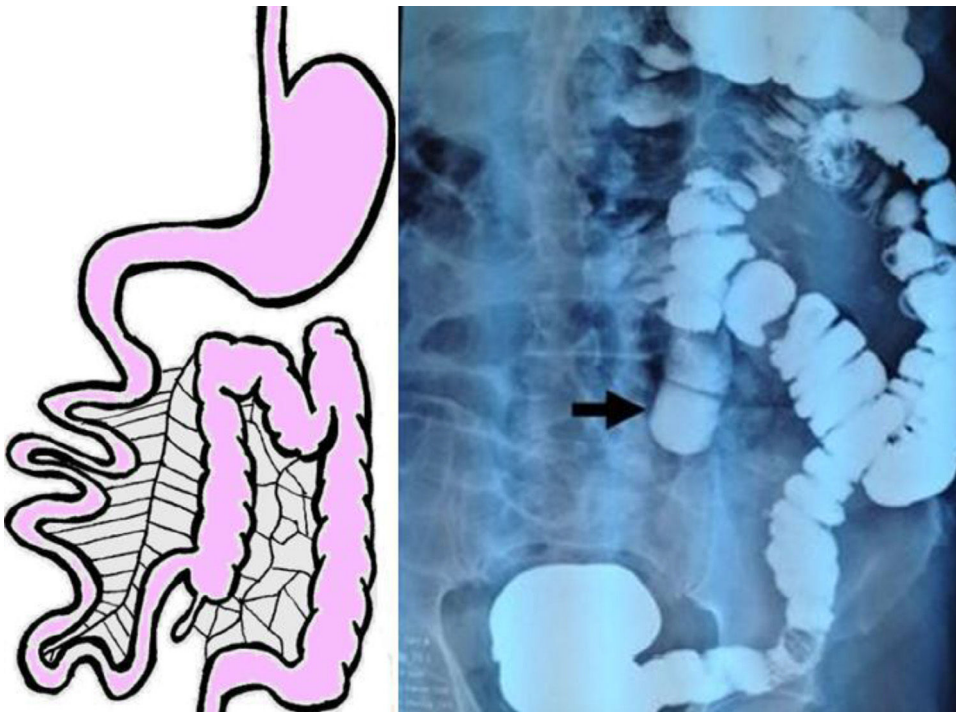
Masculino de 49 años con historia de obesidad mórbida, colocación de banda gástrica por laparoscopia y tromboembolia pulmonar hace 7 años. Acude al servicio de urgencias por padecimiento de 24 horas de evolución, caracterizado por dolor abdominal generalizado, predominantemente en cuadrante inferior izquierdo, súbito, cólico, distensión abdominal, náusea y evacuaciones pastosas. Al examen físico, se encontró afebril, deshidratado, con distensión abdominal importante, peristalsis disminuida, resistencia muscular involuntaria, dolor a la palpación y a la descompresión de la fosa iliaca izquierda. Bioquímicamente presentó: Leucocitos de 9.7 10<sup>3</sup>/ml, neutrófilos del 70%, hemoglobina de 17.2 g/dl, hematocrito de 52.7%, plaquetas de 449 10<sup>3</sup>/ml, química sanguínea, electrolitos séricos y examen general de orina normal. Sospecha diagnóstica inicial de enfermedad diverticular, se solicitó Tomografía Abdominal con hallazgo de probable vólvulo sigmoideo vs malrotación colónica; debido a esto, se realizó colon por enema, donde se confirmó malrotación colónica (fig. 1). En un nuevo análisis de la Tomografía se identificó apendicitis aguda (fig. 2), con retraso en el diagnóstico y tratamiento

aproximadamente por 8 horas. Se realizó apendicectomía, lavado de la cavidad abdominal y colocación de drenajes por vía laparoscópica, con hallazgos de apendicitis perforada en la fosa iliaca izquierda y peritonitis purulenta generalizada. Su evolución fue adecuada, egresando en el 4to día post operatorio por mejoría. El estudio histopatológico confirmó apendicitis aguda perforada.

Mientras la apendicitis es la patología abdominal que más comúnmente requiere intervención quirúrgica, la malrotación intestinal en el adulto es rara. Las anomalías de rotación y fijación del tracto gastrointestinal se asocian frecuentemente con anomalías de la pared abdominal y hernia diafragmática. Filston y Kirks<sup>3</sup> refieren una asociación hasta del 62% con lesiones tales como atresias y estenosis del tracto gastrointestinal superior, intususcepción y enfermedad de Hirschsprung<sup>3,4</sup>.

La malrotación intestinal, es una variante anatómica definida como la falta de rotación o rotación incompleta del intestino, debido a la falla en la rotación del intestino medio alrededor del eje de la arteria mesentérica superior entre las semanas 4-12 de vida fetal y la subsecuente fijación anormal al peritoneo parietal<sup>5,6</sup>. Se trata de un término amplio que abarca una gran variedad de anomalías de la rotación y fijación intestinales; la misma alteración, puede permanecer asintomática toda la vida o producir un abdomen agudo que acabe con la vida del paciente si no se diagnostica y trata apropiadamente. La presentación clínica de la malrotación es: Dolor cólico intermitente, vómito, diarrea crónica y malabsorción. En casos de agudización de otra patología aparecen los síntomas típicos como fue en nuestro caso.

Para entender la malrotación, es necesario conocer el desarrollo embriológico normal del intestino. El tubo digestivo, durante el desarrollo fetal, inicia siendo un tubo corto y recto. Posteriormente, este tubo se elonga y ocupa su disposición ordenada y estable en la cavidad peritoneal; este proceso se conoce como rotación y fijación intestinales, según la descripción clásica de Snyder y Chaffin<sup>7,8</sup>.



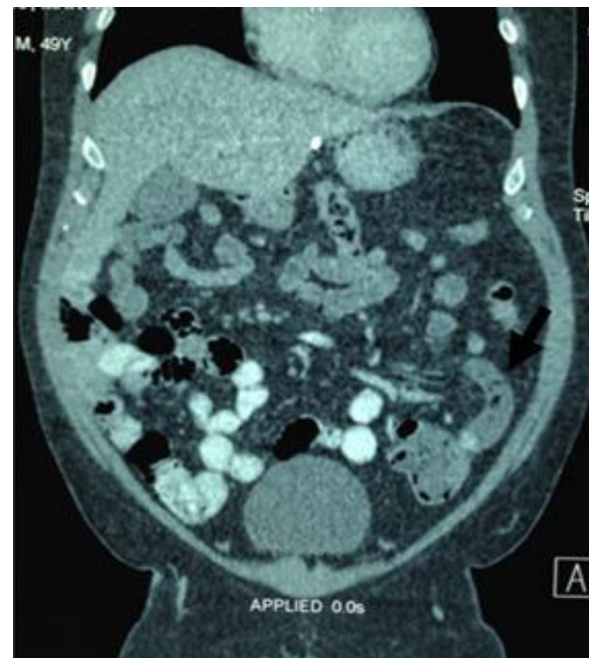
**Figura 1** Colon por enema. El ciego, colon ascendente, transverso y descendente se encuentran en el lado izquierdo del abdomen (flecha negra), compatible con malrotación intestinal tipo no rotación.

Para comprender las anomalías de rotación y fijación, se agrupan según la etapa del desarrollo durante la cual se producen, agrupándolas de la siguiente manera.

- No rotación. El intestino delgado se encuentra en la parte derecha del abdomen y el colon y ciego en la parte izquierda, el íleon distal cruza la línea media de derecha a izquierda para alcanzar el ciego. Nuestro paciente presentó este tipo de malrotación.
- Rotación incompleta. Se produce durante la rotación final de 180° antihoraria del intestino delgado o la rotación final de 180° antihoraria del colon. El intestino ocupa una posición intermedia entre la no rotación y la disposición posnatal normal.
- Rotación inversa. El duodeno está por delante, luego la arteria mesentérica superior y por detrás de ésta el colon transverso.

Se han descrito diversos casos de apendicitis de localización atípica, al igual que en nuestro caso, el diagnóstico inicial es incorrecto, retrasando el diagnóstico y tratamiento. La tomografía abdominal arroja datos suficientes para el plan operatorio, no es necesario realizar estudios dinámicos para la evaluación de la malrotación intestinal. Los hallazgos tomográficos típicos de malrotación son la unión duodeno-yeyunal del lado derecho, colon del lado izquierdo y relación anormal de los vasos mesentéricos<sup>1,2,5,6</sup>.

Las opciones de tratamiento para la apendicitis del lado izquierdo son las mismas que en los casos de localización habitual, puede realizarse apendicectomía abierta o laparoscópica<sup>9</sup>. El abordaje laparoscópico es viable con buenos resultados, además, es útil para valorar diagnósticos diferenciales y resolver distintas patologías<sup>9,10</sup>. Con respecto



**Figura 2** Corte coronal de tomografía abdominal. Apendicitis aguda en el hemiabdomen izquierdo (flecha negra), sin evidencia de otros síndromes asociados.

al tratamiento de la malrotación intestinal no hay consensos aun sobre el paciente asintomático<sup>6</sup>.

La malrotación intestinal en adultos, se diagnostica de forma incidental al detectarse en estudios de imagen o, durante la evaluación por otra patología intraabdomi-

nal (como fue en nuestro paciente)<sup>1,3,4,9</sup>. El diagnóstico y tratamiento de una patología aguda quirúrgica como la diverticulitis o, como es el caso, de la apendicitis aguda, no debe retrasarse.

## Responsabilidades éticas

**Protección de personas y animales.** Los autores declaran que para esta investigación no se han realizado experimentos en seres humanos ni en animales.

**Confidencialidad de los datos.** Los autores declaran que han seguido los protocolos de su centro de trabajo sobre la publicación de datos de pacientes.

**Derecho a la privacidad y consentimiento informado.** Los autores declaran que en este artículo no aparecen datos de pacientes.

## Financiación

Los autores declaran que no se recibió patrocinio de ningún tipo para llevar a cabo este estudio.

## Conflicto de intereses

Los autores declaran no tener ningún conflicto de intereses.

## Referencias

1. Odabasi M, Arslan C, Abuoglu H, et al. An unusual presentation of perforated appendicitis in epigastric region. *Int J Surg Case Rep.* 2014;5:76–8.
2. Hou SK, Chern CH, How CK, et al. Diagnosis of Appendicitis with Left Lower Quadrant Pain. *J Chinese Med Assoc.* 2005;68:599–603.
3. Filston HC, Kirks DR. Malrotation the ubiquitous anomaly. *J Pediatr Surg.* 1981;16:614–20.

4. Torres AM, Ziegler MM. Malrotation of the intestine. *World J Surg.* 1993;17:326–31.
5. Nicholas JM, Rozycki GS. Special feature: image of the month. Diagnosis: acute left-sided appendicitis. *Arch Surg.* 2001;136:705–6.
6. Birnbaum DJ, Geffroy Y, Goin G, et al. Left Side Appendicitis with Midgut Malrotation in an Adult. *Journal of Surgical Technique and Case Report.* 2013;5:38–40.
7. Chuang TJ, Chen CW, Lin HY, et al. Acute Appendicitis Presenting as Unusual Left Upper Quadrant Pain. *Iran Journal of Radiology.* 2013;10:156–9.
8. Snyder WH Jr, Chaffin L. Embryology and pathology of the intestinal tract: Presentation of 40 cases of Malrotation. *Ann Surg.* 1954;140:368–79.
9. Akbulut S, Ulku A, Senol A, et al. Left-sided appendicitis: Review of 95 published cases and a case report. *World J Gastroenterol.* 2010;16:5598–602.
10. Fraser JD, Aguayo P, Sharp SW, et al. The role of laparoscopy in the management of malrotation. *J Surg Res.* 2009;156:80–2.

A. Castillo-González<sup>a</sup>, M.M. Ramírez-Ramírez<sup>b,\*</sup>, H. Solís-Téllez<sup>a</sup>, G. Ramírez-Wiella-Schwuchow<sup>a</sup> y M.A. Maldonado-Vázquez<sup>a</sup>

<sup>a</sup> *Cirugía general, Hospital Ángeles del Pedregal, Ciudad de México, México*

<sup>b</sup> *Cirugía general, Hospital Regional de Alta Especialidad de Ixtapaluca, Estado de México, México*

\* Autor para correspondencia. Hospital Ángeles Pedregal, Consultorio 676, Camino a Santa Teresa 1055, Colonia Héroes de Padierna, Magdalena Contreras, Ciudad de México, México. Teléfono: 015529001348.

Correo electrónico: moy1510@hotmail.com (M.M. Ramírez-Ramírez).

<https://doi.org/10.1016/j.rgmx.2017.03.001>  
0375-0906/

© 2017 Asociación Mexicana de Gastroenterología. Publicado por Masson Doyma México S.A. Este es un artículo Open Access bajo la licencia CC BY-NC-ND (<http://creativecommons.org/licenses/by-nc-nd/4.0/>).

## Carcinoma primario de colon con células en anillo de sello: Una rara entidad de mal pronóstico. Comunicación de 2 casos



### Primary signet ring cell carcinoma of the colon: A rare condition with a poor prognosis. A report on two cases

El carcinoma colorrectal con células en anillo de sello es un subtipo infrecuente del adenocarcinoma mucinoso, constituyendo menos del 1% del total de tumores colorrectales<sup>1</sup>. Para el diagnóstico, debe existir un origen primario en colon o recto y al menos un 50% con patrón de células en anillo de sello. Habitualmente la presentación clínica es tardía, asociando una alta agresividad<sup>2</sup>.

Describimos 2 casos de pacientes con carcinoma de colon con células en anillo de sello.

El primer caso fue el de una mujer de 89 años sin antecedentes familiares de cáncer de colon con cuadro clínico insidioso de 3 meses de evolución de anorexia, pérdida de peso y dolor abdominal. Analítica con anemia hipocrómica, leucocitosis sin neutrofilia y proteína c reactiva elevada. La tomografía computarizada (TC) objetiva un engrosamiento irregular en ciego, con infiltración de grasa pericecal y pared de íleon terminal sin signos de obstrucción; con múltiples adenopatías regionales y retroperitoneales (fig. 1A). Se realiza colonoscopia larga que detecta una masa ulcerada y estenosante que ocupa la práctica totalidad de la luz del ciego e impide la progresión del endoscopio, con biopsias positivas para adenocarcinoma con células en anillo de sello. Se realiza hemicolectomía derecha oncológica, apreciándose infiltración a nivel de peritoneo parietocólico derecho y mesocolon.