

## Difenilhidantoinato sódico como probable causa de pancreatitis

Dra. Ana Carolina Sepúlveda Vildósola,\* Dr. Enrique López Aguilar,\*\* Dra. Patricia Yáñez López,\* Dra. Rosario Ramírez Colorado,\* Dra. Beatriz Escobar Padilla,\*\* Dr. Armando Madrazo De la Garza\*

\*Departamento de Gastroenterología. \*\*Departamento de Pediatría. Hospital de Pediatría Centro Médico Nacional SXXI, Instituto Mexicano del Seguro Social. Correspondencia: Ana Carolina Sepúlveda Vildósola. Hospital de Pediatría Centro Médico Nacional. Departamento de Educación e Investigación. Av. Cuauhtémoc No. 330 Col. Doctores, Del. Cuauhtémoc, C.P. 06720 México, D.F., Tel. (5) 6 27 69 00 ext. 3080 Fax: (5) 761 25 94.

Recibido para publicación: 8 de febrero de 1999

Aceptado para publicación: 30 de septiembre de 1999

**RESUMEN Introducción:** la pancreatitis inducida por medicamentos es más común en niños que en adultos. Una gran variedad de medicamentos ha sido asociada con pancreatitis. Entre los fármacos neuropsiquiátricos sólo el ácido valproico, la carbamacepina, la clozapina y ergotamina, han sido reportadas como causales de pancreatitis. El difenilhidantoinato sódico es un medicamento utilizado en forma común para el tratamiento de la epilepsia. Éste ha sido asociado a pancreatitis en dos ocasiones previas.

**Reporte del caso:** adolescente masculino que inició con hemorragia en cerebelo secundaria a malformación arteriovenosa. Durante su evolución presentó varias complicaciones: neumonía, dos infecciones de vías urinarias, hemorragia gastrointestinal e hipertensión arterial. Dieciocho días después de su ingreso presentó crisis convulsivas mismas que se manejaron con difenilhidantoinato sódico. Al siguiente día comenzó con síntomas pancreáticos y se confirmó pancreatitis por enzimas elevadas y TAC con edema pancreático. Se descartaron otras causas de pancreatitis. Las enzimas pancreáticas persistieron elevadas hasta que el medicamento fue suspendido, y han persistido normales a 18 meses de seguimiento.

**Conclusiones:** en este caso se han cumplido tres de los cuatro criterios para atribuir la causalidad de pancreatitis a algún medicamento. Consideramos que el tratamiento anticomicial fue la causa directa de la pancreatitis, porque esta entidad tuvo relación temporal directa con el inicio y suspensión del tratamiento.

**Palabras clave:** difenilhidantoinato sódico, toxicidad, pancreatitis, complicaciones.

### INTRODUCCIÓN

Los medicamentos son causa poco frecuente de pancreatitis, sin embargo, esto es más común en niños

**SUMMARY Introduction:** Drug-induced pancreatitis is much more common in children than in adults. Many drugs have been implicated in its pathogenesis. Among the neuropsychiatric drugs only valproic acid, carbamacepin, clozapin and ergotamin have been reported. Phenytoin is commonly used for the treatment of epilepsy. It has been associated to pancreatitis only in two previous reports.

**Case report:** Male adolescent who initiated with cerebellar hemorrhage due to an arteriovenous malformation. During his evolution he presented the following complications: pneumonia, two urinary tract infection, gastrointestinal bleeding and arterial hypertension. Eighteen days after admission he developed seizures and was treated with phenytoin. The next day he presented pancreatic symptoms and pancreatitis was confirmed by elevated enzymes and a CAT scan with pancreatic edema. Other etiologies were discarded. Pancreatic enzymes persisted high until phenytoin was stopped and have been within normal values after 18 months of follow-up.

**Conclusions:** In this case three of the four Miller criteria have been fulfilled. We consider that the antiepileptic treatment was the direct cause of the pancreatitis because there was a clear temporal association of the symptoms with the initiation and suspension of the drug.

**Key words:** Phenytoin, toxicity, pancreatitis, complications, drug-induced.

que en adultos.<sup>1-3</sup> Debe ser sospechada en aquellos casos en que otras posibles causas han sido destacadas: Mallory y Kern propusieron los criterios para considerar que un medicamento es causante de pancreatitis:<sup>4</sup> el

cuadro de pancreatitis debe desarrollarse durante el tratamiento con el medicamento y resolverse al suspenderlo, otras causas han sido descartadas y la pancreatitis recurre al reiniciar el medicamento. Se determina que la asociación es definitiva cuando todos los criterios se cumplen, es probable cuando el medicamento no se readministra y posible cuando la evidencia es incompleta o contradictoria.<sup>5</sup> En la mayoría de los casos, la readministración del medicamento no se efectúa por consideraciones éticas. Además, la pancreatitis inducida por medicamentos no presenta datos clínicos característicos que la distingan de otras causas, por lo que su diagnóstico requiere un alto índice de sospecha.

Muchos medicamentos han sido asociados con pancreatitis.<sup>5</sup> Entre los medicamentos neuropsiquiátricos sólo el ácido valproico, carbamacepina, clozapina y ergotamina se han reportado como causales de pancreatitis. El difenilhidantoinato sódico es un medicamento ampliamente utilizado para el tratamiento de la epilepsia. Gran variedad de efectos tóxicos se han reportado con el uso de este fármaco,<sup>6</sup> sin embargo, sólo existen dos reportes previos que la involucran como causa de pancreatitis.<sup>7,8</sup>

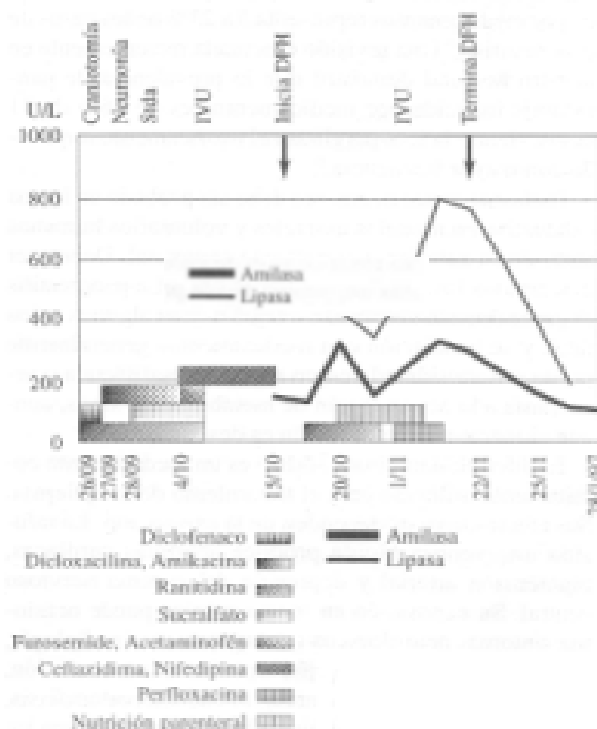
Reportamos el caso de un paciente con pancreatitis probablemente secundaria al uso de difenilhidantoinato sódico.

### REPORTE DEL CASO

Paciente adolescente masculino de 15 años de edad previamente sano, cuya madre presentó pancreatitis idiopática en su juventud. Inició con cefalea, desorientación, incoherencias y caídas de su propia altura. Requirió asistencia a la ventilación y sedación. La tomografía computada reveló hemorragia extensa en cerebello secundaria a una malformación arteriovenosa, la cual fue corroborada por angiografía. Fue referido a esta unidad en donde se realizó resección de aproximadamente 80% de la malformación, evacuación del hematoma y una derivación ventriculoperitoneal. Se manejó con diclofenaco y dipirona para el control del dolor.

Durante su evolución presentó hipertensión arterial que requirió tratamiento con furosemide por un día y nifedipina por 45 días. Sus pruebas de funcionamiento renal fueron normales. Además presentó un cuadro de neumonía hospitalaria que remitió con dicloxacilina y amikacina, y dos infecciones de vías urinarias manejadas con ceftazidima y perfloxacina respectivamente. Se le administró acetaminofén para control de la fiebre. Así mismo, cursó con un evento de hemorragia de tubo di-

gestivo que cedió al inicial ranitidina y sucralfato, descartándose úlceras gástricas y duodenales por endoscopia. Dieciocho días después de su ingreso inició con crisis convulsivas manejadas con difenilhidantoinato sódico (DFH) (dosis de impregnación 20 mg/kg IV por 3 ocasiones administradas en las siguientes 24 horas, con dosis de mantenimiento de 7.5 mg/kg/día IV), con un control adecuado de las crisis convulsivas. Al siguiente día inició con vómito y un incremento en los niveles séricos de amilasa y lipasa. Se confirmó el diagnóstico de pancreatitis con ultrasonido abdominal y tomografía axial computada, reportando edema del cuerpo y cola del páncreas, sin datos de necrosis. Se descartó litiasis vesicular y el colédoco se describió de características normales. La serología viral fue negativa (IgG e IgM para CMV, virus de hepatitis A y B, Epstein-Barr, Coxsackie, VIH y rubéola). El perfil de lípidos, C3, C4 e inmunoglobulinas fueron normales. Las determinaciones de anticuerpos antinucleares y anticuerpos anticardiolipina, VDRL y factor reumatoide fueron negativos. No hubo antecedentes de trauma abdominal o de cirugía peripancreática. Al momento del diagnóstico de pancreatitis estaba recibiendo además ranitidina, ceftazidima y nifedipina (*Figura 1*). Los niveles séricos



**Figura 1.** Enzimas pancreáticas durante el tratamiento con DFH.

de difenilhidantoinato sódico siempre permanecieron en márgenes terapéuticos.

Durante la evolución de la pancreatitis recibió manejo con nutrición parenteral por 24 días. Los niveles de amilasa y lipasa séricas continuaron incrementándose. Además los niveles de fosfatasa alcalina, ALT y AST, también incrementaron durante el tratamiento con DFH. Las imágenes de ultrasonido persistieron con densidad disminuida por cuatro semanas. El paciente permaneció asintomático por lo que se decidió iniciar alimentación por sonda nasoyeyunal.

Después de un mes de haber iniciado el cuadro y habiendo descartado otras posibles causas, se sospechó probable asociación entre el inicio de la terapia farmacológica y el cuadro de pancreatitis, por lo que se decidió cambiar el tratamiento anticomicial. El paciente presentó una disminución rápida de los niveles séricos de amilasa y lipasa en los siguientes siete días. El paciente toleró el inicio de alimentación por boca y egresó del hospital. Durante su seguimiento a 18 meses ha permanecido asintomático y con controles enzimáticos normales.

### DISCUSIÓN

Varios autores han reportado que la pancreatitis inducida por medicamentos representa 3 a 23% de los casos de pancreatitis.<sup>1-3</sup> Una revisión efectuada recientemente en nuestro hospital demostró que la prevalencia de pancreatitis inducida por medicamentos es de 16% de 31 casos, siendo la L-asparaginasa el medicamento implicado con mayor frecuencia.<sup>9</sup>

Cada nuevo medicamento debe ser probado en forma exhaustiva en modelos animales y voluntarios humanos antes de su autorización para uso comercial. Deben ser descartados los efectos tóxicos severos. La pancreatitis es generalmente una condición grave y en algunos casos fatal, y su asociación con medicamentos generalmente puede ser considerada como reacción anafiláctica o secundaria a la acumulación de metabolitos tóxicos, aunque el mecanismo exacto aún es desconocido.<sup>10</sup>

El difenilhidantoinato sódico es un medicamento comúnmente utilizado para el tratamiento de la epilepsia. Sus efectos tóxicos dependen de la exposición. La infusión intravenosa rápida produce arritmias cardíacas, hipotensión arterial y depresión del sistema nervioso central. Su exposición en forma crónica puede ocasionar síntomas neurológicos (nistagmus, ataxia, diplopía, visión borrosa, oftalmoplejía, hiperactividad, confusión, alucinaciones, vértigo, y mareo), hirsutismo, ostomalasia, anemia megaloblástica e hiperplasia gingival. Entre los

síntomas gastrointestinales se incluyen náusea, vómito, dolor epigástrico y anorexia.

En este caso, nosotros sospechamos una probable asociación entre el cuadro de pancreatitis y el inicio del tratamiento anticomicial con difenilhidantoinato sódico. El cuadro clínico, el incremento de amilasa y lipasa séricas y el edema pancreático se documentaron sólo algunas horas de la exposición al fármaco; persistieron durante el tratamiento y se resolvieron algunos días después de su suspensión. Otras posibles causas fueron descartadas. Así mismo, hubo incremento en las transaminasas, bilirrubinas y fosfatasa alcalina durante el tratamiento, probablemente secundarias a colestasis, aunque también se ha reportado hepatitis como efecto tóxico del tratamiento con difenilhidantoinato por una reacción de hipersensibilidad.<sup>6</sup>

Nosotros consideramos que el manejo con nutrición parenteral total no fue la causa de la hepatitis transitoria documentada en este paciente, ya que las transaminasas se incrementaron al iniciar la difenilhidantoina, persistieron elevados durante el tratamiento aún después de suspender la alimentación parenteral, y disminuyendo hasta que el fármaco fue suspendido.

El paciente recibió otros medicamentos que han sido asociados a pancreatitis. Los corticoesteroides tienen una relación posible con esta entidad, sin embargo, el paciente sólo recibió este fármaco posterior a la neurocirugía y fue suspendido diez días antes de que la pancreatitis iniciara. El furosemide se ha reportado como causa definitiva y el acetaminofén como probable de pancreatitis; estos medicamentos fueron administrados diez días antes de que iniciara el cuadro de pancreatitis, y fueron administrados al paciente en forma ocasional. La ranitidina tiene una asociación probable y fue administrada desde su ingreso al hospital, por lo que no existe una relación temporal entre la administración de estas drogas y la pancreatitis. Al momento de iniciar con sintomatología pancreática, además del difenilhidantoinato sódico, el paciente estaba en tratamiento con nifedipina, y ceftazidima, las cuales no han sido asociadas a esta entidad, y los niveles séricos de amilasa y lipasa no sufrieron cambios al suspender dichos medicamentos.

Existe historia de pancreatitis en un familiar de primer grado, por lo que pudiera corresponder a pancreatitis hereditaria, la cual es una enfermedad autosómica dominante. Es difícil considerar ésta como causa del cuadro de este paciente ya que no existen antecedentes personales de pancreatitis ni historia de síntomas pancreáticos en el paciente, y no han habido recurrencias

durante el seguimiento a 18 meses. Aunque estos datos no la descartan, sería de esperarse en casos de pancreatitis hereditarias que el primer cuadro de pancreatitis ocurra a edades más tempranas (promedio 10 años), que se presente un episodio de pancreatitis cada 6 meses, y que los síntomas resuelvan en 4 a 7 días.<sup>11</sup> Además, no se han reportado cuadros de pancreatitis en otros familiares de primero y segundo grados.

Haciendo una revisión exhaustiva en la literatura mundial, sólo se han reportado dos casos de pancreatitis secundarias a difenilhidantoinato sódico.<sup>7,8</sup> En nuestro caso, tres de los cuatro criterios de Mallory y Kern han sido cubiertos, sin embargo, existe la posibilidad de alguna otra causa no identificada y que la asociación con el medicamento sea fortuita o corresponda a la evolución natural de la enfermedad.

#### REFERENCIAS

- Jordan SC, Ament ME. Pancreatitis in children and adolescents. *J Pediatr* 1977; 91: 211-6.
- Wizman A, Durie PR. Acute pancreatitis in childhood. *J Pediatr* 1988; 113: 24-9.
- Buntai WL, Wood JB, Wooley MM. Pancreatitis in childhood. *J Pediatr Surg* 1978; 13: 143-9.
- Mallory A, Kern F. Drug-induced pancreatitis: a critical review. *Gastroenterology* 1980; 78: 813-20.
- McArthur DE. Review article: drug induced pancreatitis. *Aliment Pharmacol Ther* 1996; 10: 23-8.
- Rall TW, Schleifer LS. Drugs effective in the therapy of epilepsies. In: Goodman Gilman Ed. *The pharmacological basis of Therapeutics*. México: Mc Graw-Hill 1992; 436-62.
- Pezzelli R et al. Anticonvulsant-induced chronic pancreatitis. A case report Ital. *J Gastroenterol* 1992; 24(5): 254-6.
- Yamashina T et al. A case of drug induced pancreatitis with erythrodermia due to administration of phenytoin. *Nippon Shokakibyo Gakki Zasshi* 1991; 88 (5): 1269-74.
- De Vivero R, Flores J, Rojas N, Meza MJ, Madrazo JA. Pancreatitis aguda. Experiencia en 31 casos pediátricos. *Rev Gastroenterol Mex* 1995; 60: (Supl 3): S88.
- Rünzi M, Layer P. Drug-Associated Pancreatitis: Facts and Fiction. *Pancreas* 1996; 13: 100-9.
- Madrazo-De la Garza JA, Hill ID, Lebenthal E. Hereditary Pancreatitis. In: Go VLW Ed. *The Pancreas Biology, Pathology and Disease*. New York: Raven Press 1993: 1095-1101.