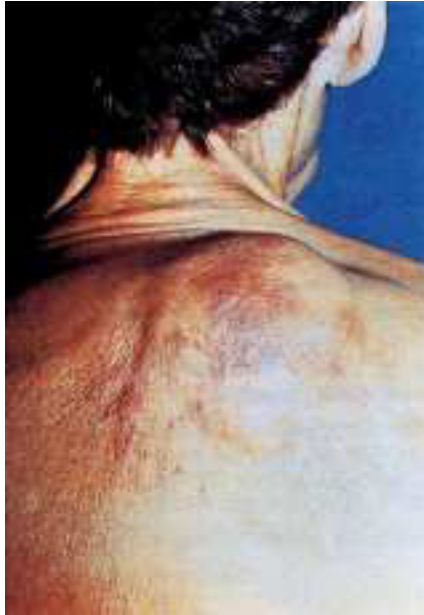

---

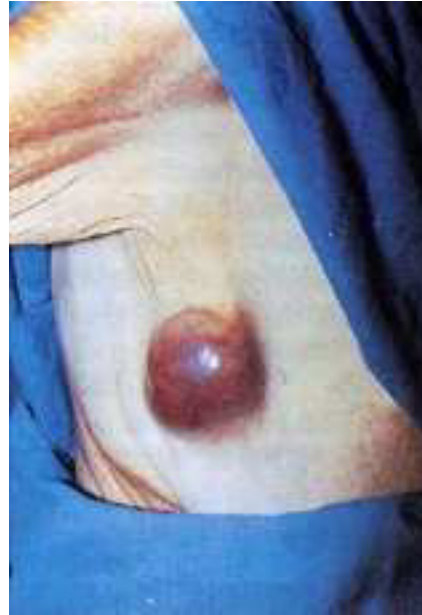## Imágenes clínicas en gastroenterología

---

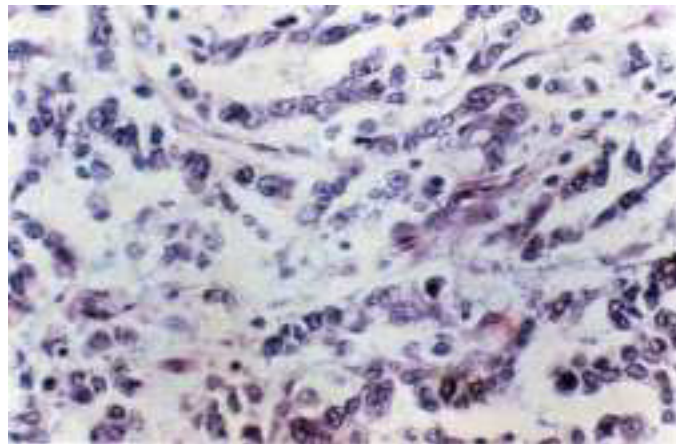
### *Metástasis cutáneas de cáncer gástrico*



**Figura 1.** Lesión dorsal.



**Figura 2.** Lesión axilar.



**Figura 3.** Corte histológico HE 10x.

Paciente del sexo femenino de 73 años de edad, operada en mayo de 1998 realizándole gastrectomía total por tumor de 11 x 6 cm de unión esofagagástrica. El resultado de histopatología reportó adenocarcinoma poco diferenciado con células en anillo de sello, que infiltraba hasta serosa y con metástasis a 4 ganglios linfáticos peritumorales.

Cinco meses posteriores a la cirugía presentó lesiones dérmicas, una en región dorsal (*Figura 1*) y otra en axila (*Figura 2*). Se tomaron biopsias de ambas lesiones con reporte de grupos de células epiteliales con pleomorfismo y atipia compatibles con metástasis de adenocarcinoma poco diferenciado (*Figura 3*).

Las metástasis cutáneas de adenocarcinoma gástrico son lesiones raras que pueden ser la primera manifestación de la enfermedad. Las localizaciones más frecuentes son: cabeza, cuello, axila y dedos. Clínicamente pueden observarse como nódulos, lesiones zosteriformes o erisipeloides, zonas de alopecia, quistes epidermoides o condilomas.

Dr. Teodoro Romero Hernández,\* Dr. Armando Castillo González,\* Dr. Roberto Blanco Benavides\*

\* Servicio de Gastrocirugía. Hospital de Especialidades del Centro Médico Nacional Siglo XXI,  
Instituto Mexicano del Seguro Social.

Correspondencia: Rancho Calichal No. 66-B, Colonia Oriental Coapa, Delegación Tlalpan, México, D.F. C.P. 14300