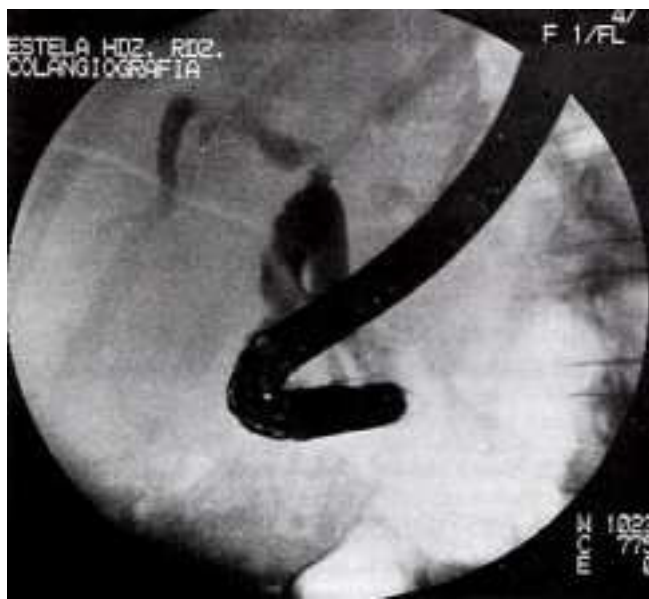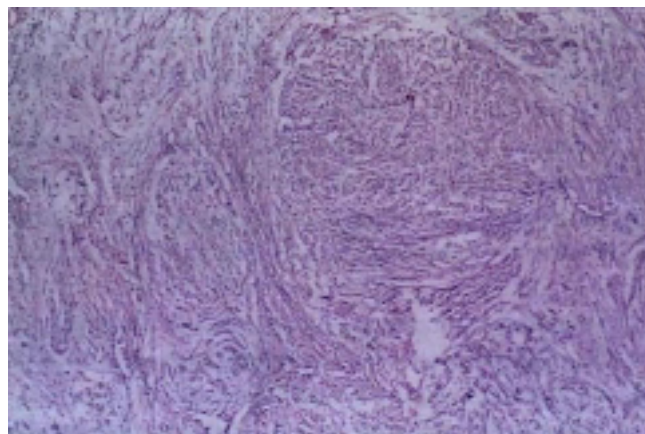


## Imágenes clínicas en gastroenterología

*Neuroma de vía biliar.  
Neoplasia benigna que semeja tumor de Klatskin.  
Reporte de un caso*



**Figura 1.** Colangiografía endoscópica donde se observa estenosis de hepático común a nivel de la carina.



**Figura 2.** Corte histológico 10X HE. Proliferación de fascículos nerviosos rodeados por colágena.

Los neuromas de los conductos biliares son lesiones poco frecuentes que permanecen asintomáticas en la mayor parte de los pacientes. Se originan en los extremos de los nervios cortados durante la cirugía relacionada con las vías biliares. Cuando producen síntomas, éstos son generalmente dolor y en raras ocasiones ictericia obstructiva.

Se informa el caso de una paciente de 53 años de edad con neuroma de la vía biliar 32 años posterior a colecistectomía. Historia de ictericia indolora de un mes de evolución. Se le realizó laparotomía exploradora, encontrando un neuroma de la vía biliar el cual fue extirpado y la reconstrucción realizada fue hepaticoyeyunoanastomosis. La evolución posoperatoria fue satisfactoria.

Los neuromas del árbol biliar son lesiones raras que pueden requerir tratamiento quirúrgico y generalmente la evolución posoperatoria es buena.

Dr. José Luis Martínez Ordaz,\* Luz María Gómez Jiménez,\*\* Dr. Roberto Blanco Benavides\*

\* Servicio de Gastrocirugía. Hospital de Especialidades del Centro Médico Nacional Siglo XXI, Instituto Mexicano del Seguro Social.

\*\* Servicio de Anatomía Patológica, Hospital de Especialidades del Centro Médico Nacional Siglo XXI, Instituto Mexicano del Seguro Social.