

Tratamiento quirúrgico laparoscópico del quiste hepático no parasitario

Dr. Federico Roesch Dietlen,* Dr. Alfonso Pérez Morales,** Dr. Fernando Díaz Blanco,*** Dra. Silvia Martínez Fernández****

* Cirujano General. Centro de Investigaciones Médico Biológicas de la Universidad Veracruzana. Departamento de Cirugía del Hospital Español de Veracruz.

** Jefe del Servicio de Cirugía. Centro Médico Nacional ARC, IMSS. Departamento de Cirugía del Hospital Español de Veracruz.

*** Cirujano Ginecoobstetra adscrito al Hospital General de la Secretaría de Salud. Departamento de Cirugía del Hospital Español de Veracruz.

**** Médico adscrito al Departamento de Cirugía del Hospital Español de Veracruz.

Correspondencia: Dr. Federico Roesch Dietlen. 16 de Septiembre No. 1510, Col. Centro C.P. 91700, Veracruz, Ver.

Recibido para publicación: 18 de noviembre de 1998

Aceptado para publicación: 7 de abril de 1999

RESUMEN. Se presenta la experiencia de siete casos de quiste hepático no parasitario, atendidos en un periodo de siete años, comprendido de 1992 a 1998 en el Hospital Español de Veracruz.

Se describen las manifestaciones clínicas, de las cuales la más importante fue el dolor por compresión sobre los órganos adyacentes, la sensación de tumoración abdominal, y a la exploración, hepatomegalia de grado variable.

El diagnóstico se realizó por ultrasonido y se confirmó por tomografía axial computada. El tamaño de los quistes fue en promedio de 14 cm, y se detectaron en 28.57% de los casos otros quistes adicionales pequeños.

El tratamiento quirúrgico consistió en resección de la pared libre del quiste y electrocoagulación del interior de la cápsula residual, mediante técnica laparoscópica.

No se presentaron incidentes transoperatorios, ni existió morbilidad o mortalidad relacionada al procedimiento en sí, además en todos los casos la evolución fue satisfactoria.

Autores extranjeros, han reportado el tratamiento de esta entidad con técnica laparoscópica y en México, aunque se ha publicado experiencia de algunos autores con técnica abierta, no existe ninguno con cirugía de mínima invasión.

Palabras clave: quiste hepático no parasitario, tratamiento quirúrgico, cirugía laparoscópica.

SUMMARY. The experience with seven cases of non-parasitic liver cyst, seen in a seven year period, (between 1992 to 1998) at the «Hospital Español» of Veracruz is presented.

Clinical symptoms and signs are described, being the main one upper abdominal pain due to the size of the cyst and the compression over different organs.

The diagnosis was made by images obtained from ultrasound and CT scan. The cyst average size was 14 cm, and in 28.57% of them, other small cysts were found.

The surgical treatment included resection of the superficial capsule of the cyst and the electrocoagulation of the residual inner capsule. The procedure was performed using laparoscopic techniques.

There were no surgical incidents, neither post-operative complications or mortality. The clinical evolution of all patients was succesful.

We found some evidence from the international literature about the laparoscopic techniques in these patients. Our results were similar to other reports.

There are no previous reports in the Mexican literature about this surgical technique in the management of the non-parasitic liver cyst disease.

Key words: Hepatic cyst, non parasitic, laparoscopic surgery.

INTRODUCCIÓN

Los quistes hepáticos son poco frecuentes y su etiología puede ser diversa. Sherlock, estableció que su origen puede ser congénito o adquirido.¹

Congénitos:

1. Microhamartomas
2. Fibrosis quística del hígado
3. Enfermedad poliquistica Del niño
Del adulto

4. Enfermedad de Caroli
5. Quiste coledociano
6. Quiste solitario

Adquiridos:

1. Inflamatorio
2. Traumático
3. Neoplásico
 - Benigno
 - Maligno primario
 - Metastásicos

Los quistes solitarios del hígado pueden ser divididos en tres grandes grupos:

Quistes solitarios comunicados con el sistema biliar.

Quistes solitarios sin comunicación con el sistema biliar.

Quistes comunicados o no con el sistema biliar, pero con tendencia a degenerar en cistadenocarcinoma.

La gran mayoría de los quistes no parasitarios es asintomática presentándose manifestaciones clínicas, solamente en 5% de los casos tales como dolor abdominal, localizado en epigastrio, sin características especiales, en otras, dolor difuso con sensación de plenitud posprandial inmediata. En ocasiones, el dolor es de tipo cólico en cuadrante superior derecho semejante al de la colelitiasis. Puede existir ictericia con coluria, disnea y sensación de pesantez en el cuadrante superior derecho. A la palpación suele encontrarse una masa palpable, producida por el quiste, acompañada de hepatomegalia de grado variable.^{2,3}

Los exámenes de laboratorio no suelen revelar alteraciones, excepto en las pruebas funcionales hepáticas en las que se puede apreciar elevación discreta de las transaminasas, incremento de la fosfatasa alcalina, y elevación de la bilirrubina directa cuando el quiste, por su tamaño, obstruye las vías biliares.

El diagnóstico habitualmente se realiza por estudios de imagen, tales como el ultrasonido o la tomografía axial computada, en las cuales se aprecia la imagen de quiste, cuya cavidad es anecoica, que permite su medición precisa. La gammagrafía hepática también es de utilidad, apreciándose un defecto de captación del isótopo radiactivo.

El diagnóstico diferencial suele hacerse con enfermedad acidopéptica, colelitiasis, con colitis e inclusive con padecimientos que afectan el riñón derecho tales como la litiasis y la pielonefritis.

En la mayoría de los casos, no requiere tratamiento, el cual está indicado sólo por la intensidad de la sintomatología producida por el tamaño del quiste, o por sus complicacio-

nes tales como: hemorragia, ruptura a la cavidad abdominal, infección y obstrucción de las vías biliares.⁴

El tratamiento del quiste hepático no parasitario puede ser médico o quirúrgico.⁵

El tratamiento médico consiste en la aspiración del contenido del quiste por vía percutánea mediante la introducción de una aguja fina, en el interior del quiste guiada por ultrasonido. Se han usado adicionalmente la inyección de sustancias esclerosantes tales como formaldehído y alcohol, sin embargo, esta técnica se ha abandonado por la recidiva de cerca del 60% del quiste y la infección secundaria al introducir bacterias al interior del quiste en las maniobras.⁶⁻⁹

En la actualidad, el tratamiento de estos pacientes es quirúrgico, existiendo diversas técnicas, que incluyen la simple fenestración, la enucleación del quiste, la marzupialización con o sin colocación de un segmento de epiplón mayor en la cavidad del quiste, y la resección hepática parcial.^{10,11}

Recientemente se ha introducido en la terapéutica quirúrgica de esta enfermedad, el abordaje por técnicas de mínima invasión con las enormes ventajas que representa para el paciente y la facilidad en su realización.^{12,13}

El primer procedimiento quirúrgico por esta vía, fue realizado en el año de 1991 por Z'graggen en Alemania y desde entonces se ha utilizado con éxito.¹⁴⁻¹⁶

OBJETIVO

El objetivo del presente estudio, es analizar la experiencia en el manejo quirúrgico laparoscópico del quiste hepático no parasitario, durante el periodo de enero de 1992 a septiembre de 1998, atendidos en el Hospital Español de la ciudad de Veracruz y comparar los resultados obtenidos con lo publicado por otros autores en la literatura nacional y extranjera.

MATERIAL Y MÉTODOS

Se estudiaron siete pacientes, que presentaron quiste hepático no parasitario, atendidos en el periodo comprendido entre enero de 1992 a diciembre de 1998, en el Hospital Español de Veracruz.

En cada caso se analizó: edad, sexo, cuadro clínico, estudios de laboratorio e imagen, enfermedades concomitantes, tipo de cirugía realizada, hallazgos transoperatorios, resultados del estudio anatomopatológico de las piezas extirpadas, incidentes transoperatorios, tiempo quirúrgico usado, estancia hospitalaria y complicaciones posoperatorias.

RESULTADOS

Durante el periodo analizado que comprende siete años, se atendió un total de 352 pacientes que fueron sometidos a cirugía con técnica laparoscópica (*Cuadro 1*).

1. Edad. La edad de los pacientes osciló entre los 48 y 73 años, con una media de 61 años para el grupo.

2. Sexo. Cinco pacientes correspondieron al sexo femenino (71.42%) y dos al masculino (28.78%)

3. Enfermedades asociadas. Dos pacientes presentaban diabetes mellitus tipo II, con cifras que oscilaban entre 150 y 180 mg, manejadas con hipoglucemiantes orales. Tres pacientes cursaban con hipertensión arterial, controladas con hipotensores.

4. Cuadro clínico. Los siete pacientes manifestaron dolor, el cual fue predominantemente en el epigastrio y cuadrante superior derecho, de carácter opresivo, con plenitud posprandial inmediata en 5 casos y sensación de tumoración en cuadrante superior derecho en tres. Ninguno presentó ictericia, manifestaciones de irritación peritoneal o ataque al estado general.

La exploración reveló la existencia de hepatomegalia en seis pacientes, grado I y II, de borde romo, superficie lisa y en dos casos dolorosa a la palpación. Se buscaron en forma intencionada datos de insuficiencia hepática

crónica sin encontrarse en ninguno de ellos, al igual que esplenomegalia (*Cuadro 2*).

5. Estudios de laboratorio. En dos pacientes se encontró anemia grado I (28.57%). En dos pacientes se encontró elevación de las cifras de glucemia (28.57%). En cinco enfermos elevación de la fosfatasa alcalina en cifras que oscilaron entre 10 y 18 Us Bodanski (85.71%). El resto de la biometría, química sanguínea, examen general de orina, pruebas de funcionamiento hepático y pruebas de coagulación fueron normales o negativas.

6. Estudios de imagen. A todos los pacientes se les realizó ultrasonido y tomografía axial computada. Los hallazgos fueron en todos los casos el de una imagen quística, redondeada, bien delimitada, con contenido anecoico, cuya localización en todos los casos fue: cinco en el lóbulo derecho y dos en el lóbulo izquierdo del hígado. El tama-

CUADRO 1
CIRUGÍAS LAPAROSCÓPICAS REALIZADAS
EN EL PERIODO 1992-1998

Tipo de cirugía	No. de pacientes	Por ciento
Colecistectomía	298	84.9
Apendicectomía	20	5.7
Laparoscopia diagnóstica	16	4.6
Tx. qco. quiste hepático	7	1.7
Funduplicación	4	1.0
Hernioplastia inguinal	3	0.8
Total	352	100.0

CUADRO 2
CUADRO CLÍNICO

Síntomas	No. de casos	Por ciento
Dolor en epigastrio y CSD.	7	100.00
Plenitud posprandial	5	71.43
Tumoración	3	42.85
Signos		
Hepatomegalia	6	85.71

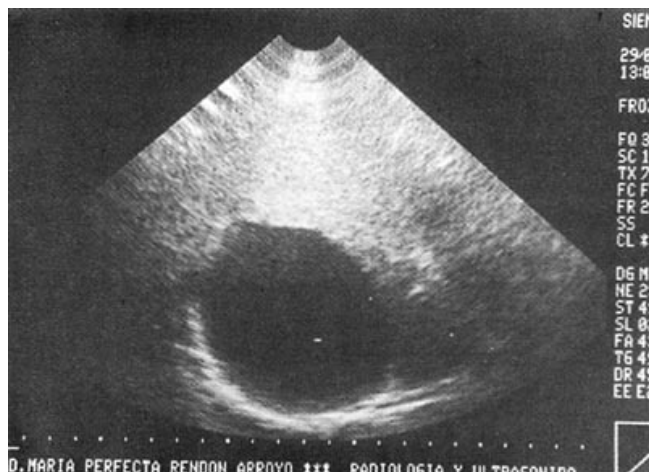


Figura 1. Ultrasonido que muestra imagen quística en el lóbulo derecho del hígado.

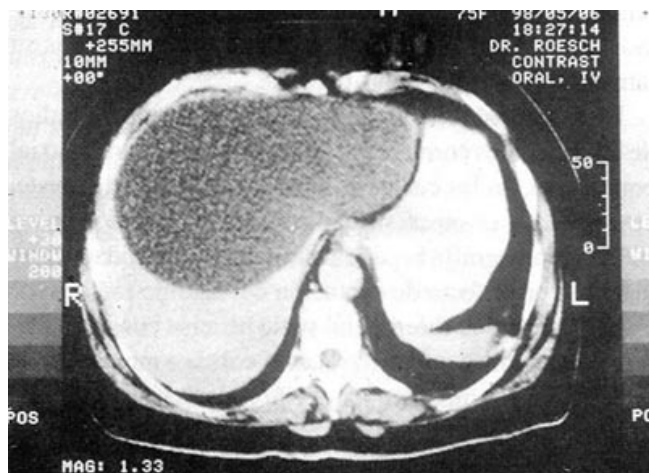

Figura 2. Tomografía axial computada, que muestra imagen de quiste solitario no parasitario en hígado.

ño del quiste osciló entre los 12 y 18 cm. Ninguno de ellos mostraba datos de infección (*Figuras 1 y 2*).

7. Anatomía patológica. La localización más frecuente de los quistes fue en el lóbulo derecho en cinco casos (71.4%) y dos en el lóbulo izquierdo (28.6%). El tamaño osciló entre 9 y 16 cm de diámetro, con una media de 13.4 cm. El contenido del quiste fue de aspecto cristalino, en seis de los casos y turbio grisáceo en uno, la cantidad osciló entre 800 mL y 2,600 mL.

En cinco casos (71.4%), los quistes fueron únicos y en dos casos (28.6%) existió un quiste adicional.

El aspecto macroscópico reveló la presencia de una colección líquida, de superficie lisa, brillante, de color claro que destaca sobre el tejido hepático vecino normal.

Microscópicamente, la pared se encontró formada por una capa de epitelio plano, con gran cantidad de fibrosis en la porción quística y restos de tejido hepático de apariencia histológica normal.

8. Técnica quirúrgica. Consistió en introducción de 2 puertos de 10 mm. Uno ubicado en la cicatriz umbilical y el otro en la porción superior del abdomen sobre la línea media; adicionalmente se manejó otro puerto de 5 mm en el cuadrante superior derecho. El equipo quirúrgico se colocó de forma tradicional americana. Una vez que se revisó la cavidad abdominal, y se identificó el sitio del quiste, se procedió a la punción del mismo, con evacuación del contenido por aspiración. Se efectuó una disección amplia de su pared en la superficie del hígado, con corte y electrocoagulación; ocasionalmente hubo necesidad de aplicar grapas o sutura en los bordes del quiste, por hemorragia. Una vez concluida la resección de la pared, se revisó la hemostasia de los bordes del quiste, se aplicó cauterización de la cara interna de la pared del quiste, lo más extensa posible, y finalmente se colocaron canalizaciones en el lecho de la cavidad del quiste, que se exteriorizaron por el orificio del cuadrante superior derecho.

9. Incidentes. No se presentó ningún incidente transoperatorio en los pacientes de nuestra serie.

10. Tiempo quirúrgico. El tiempo quirúrgico osciló entre 40 y 110 minutos, con un promedio de 72 minutos.

11. Manejo posoperatorio. Se administraron soluciones parenterales por 24 horas reiniciándose posteriormente la vía oral. Como antibiótico se usó ceftriaxona a dosis de 2 g diarios durante un periodo 48 a 96 h. y además analgésicos parenterales

12. Morbilidad. De los siete pacientes, seis evolucionaron satisfactoriamente y no presentaron complicaciones, retirándose la canalización entre el tercero y séptimo días del posoperatorio (85.7%). En un paciente

(24.3%) se presentó en el posoperatorio inmediato, sangrado de tubo digestivo alto por gastritis aguda, que requirió hospitalización en la Unidad de Cuidados Intensivos por 36 h., no requirió reposición de sangre y fue manejado con omeprazol parenteral, siendo dado de alta a las 72 h. de su ingreso al hospital y con evolución posterior satisfactoria.

13. Mortalidad. No se presentó ninguna defunción en los pacientes intervenidos quirúrgicamente.

14. Estancia hospitalaria. La estancia en los pacientes no complicados osciló entre 24 y 48 h. Con un promedio de 35 h. El paciente que presentó sangrado requirió de 72 h. de hospitalización. El promedio de estancia hospitalaria en todo el grupo fue de 40.3 h.

15. Evolución. El tiempo de evolución de los pacientes osciló entre seis y 56 meses, con un promedio de 26.4 meses. En cada caso se valoró la recidiva de la sintomatología y se efectuó ultrasonido en forma seriada para valorar la reducción del tamaño del quiste, observándose restitución del parénquima hepático a la normalidad en un lapso de 8 a 10 meses.

DISCUSIÓN

El quiste hepático no parasitario, es una entidad poco frecuente, tanto a nivel mundial como en nuestro medio. Su etiología es considerada como de origen congénito y puede o no estar comunicado con el sistema biliar.

Un gran número de pacientes son asintomáticos hasta que por su gran tamaño, condicionan síntomas de compresión sobre el propio sistema biliar, causando ictericia de tipo obstructivo o compresión sobre el estómago provocando plenitud posprandial, así como dolor y sensación de tumor.

El diagnóstico se realiza por procedimientos de imagen, ultrasonido y tomografía axial computada, que permiten identificar la lesión como una imagen redondeada, bien delimitada, anecoica, para determinar si existen además otros quistes accesorio.

En la mayoría de los casos, no se requiere tratamiento, sólo cuando existe sintomatología compresiva sobre el sistema biliar u otros órganos.

Desde hace varias décadas, este padecimiento ha sido manejado mediante punción percutánea, evacuando su contenido y aplicando sustancias esclerosantes, sin embargo, se han reportado recidivas hasta en 60% de los casos, por lo que en la actualidad se considera que no es el tratamiento adecuado. La cirugía ha ofrecido mejores expectativas de curación, y durante años se ha usado con éxito, la excisión de parte de la pared del quiste con

marsupialización y colocación de epiplón en su interior. En 1991, se introdujo el manejo con técnica laparoscópica, y desde entonces se considera como recurso aceptable y seguro, pues se pueden realizar las mismas maniobras que con la apertura de la cavidad abdominal, efectuándose la evacuación del quiste y la resección de su pared.

La cauterización de la pared interna del quiste, tiene por objetivo remover la sustancia gelatinosa que lo cubre. Para evitar que se siga produciendo líquido y debe ser lo más completa posible. Sin embargo, se debe realizar con mucha cautela, pues en ocasiones puede lesionarse un vaso sanguíneo, causando hemorragia que puede llegar a ser grave, o bien, lesionar un conductillo biliar, pudiendo establecerse una fistula biliar interna, que requiera su reparación o sutura.

Cuando el quiste se localiza en la porción alta de la cara superior o en la cara posterior del hígado, [o en los quistes profundos y no visibles a través de la superficie,] el cirujano deberá discernir desde el preoperatorio sobre la conveniencia de realizar al cirugía en forma abierta, ya que pudieran lesionarse los vasos suprahepáticos y tener un accidente de graves consecuencias.

Otro aspecto que durante el transoperatorio debe tener en mente el cirujano es la realización de una colangiografía, cuando exista duda de comunicación del quiste con las vías biliares, debiendo en estos casos, realizar la identificación del sitio de la fuga y la sutura del conducto, además de complementar su manejo colocando una sonda en T, para descomprimir las vías biliares y favorecer su cicatrización.

Si el contenido del quiste se encuentra infectado, deberá dejarse la canalización del lecho del mismo, así como del espacio subfrénico y subhepático, para evitar la presentación de un absceso residual, así como la administración de antimicrobianos asociado a metronidazol.

El grupo de pacientes de nuestra serie es aún escaso, pero representa la experiencia del Hospital Español de Veracruz, la cual es comparable con lo publicado por Z'gaggen, Morino, Emmermann y Kraahenbul en Alemania, ya que en su mayoría correspondió al sexo femenino en una proporción de 3:1 sobre el masculino. El cuadro clínico orientó a la realización de estudios de imagen, en donde el ultrasonido tiene gran especificidad y sensibilidad con la tomografía axial computada adicional para dimensionar el tamaño de los quistes,

determinar su topografía con exactitud, y descartar la existencia de otros quistes adicionales.

Con la técnica laparoscópica pudo resolverse al 100% de los casos, sin incidentes transoperatorios y los resultados que se obtuvieron en un periodo de observación promedio de 26.4 meses, han sido muy satisfactorios, pudiendo apreciarse la restitución del parénquima hepático en un lapso de 8 a 10 meses.

El presente trabajo es el primero que se presenta en la literatura nacional, sobre el manejo quirúrgico por laparoscopia del quiste hepático no parasitario.

REFERENCIAS

1. Sherlock S. Quistes y anomalías biliares. *Enfermedades del hígado y vías biliares*. 8a. ed. Buenos Aires: El Ateneo, 1990: 493.
2. Woodley M. Cystic disease of the liver. In: Gitnick G. *Disease of the liver and biliary tract*. St. Louis, Mo: Mosley Year Book, 1992: 373.
3. Jones WL, Mountain JC, Warren KW. Symptomatic non-parasitic cyst of the liver. *Br J Surg* 1974; 61: 118.
4. Kornaros SE, Aboul-Nour TA Frank. Intrahepatic rupture of hepatic cyst: diagnosis and treatment. *J Amer Coll Surg* 1996; 183: 466.
5. Fernández M, Cacioppo JC, Davis R, Nora PF. Management of solitary nonparasitic liver cyst. *Ann Surg* 1984; 50: 205.
6. Adachj K, Kamiya T, Nagao T, Ando T, Sui Kobayashi Y, Hirako S, Fujinami T. Giant hepatic cyst successfully treated with injection of small amount of minocycline chlorhidrie. Study of 3 cases. *Nippon Naika Gakkai, Zasshi* 1997; 86: 838.
7. Davies CW, Mcintyre AS. Treatment of a symptomatic hepatic cyst by tetracycline hydrochloride instillation sclerosis. *Europ J Gastroenterol Hepatol* 1996; 8: 173.
8. Kairaluoma MI, Leionen A, Stchalenberg M. Percutaneous aspirations and alcohol sclerotherapy of symptomatic hepatic cyst. *Ann Surg* 1989; 210: 208.
9. Yoshijhara K, Yamashiro S, Kopizumi S, Matsuo Y, Shigeru J, Kanegae S, Oda Y. Obstructive jaundice caused by non-parasitic hepatic cyst treated, with percutaneous drainage and instillation of minocycline hydrochloride as a sclerosing agent. *Inter Med* 1996; 35: 373.
10. Manzano TJ, Athié GC. Cirugía laparoscópica en las enfermedades del hígado. En: Cueto J. *Cirugía laparoscópica* 1a. ed. México D.F: McGraw-Hill Interamericana, 1994: 127.
11. Arenas OJ, Arrubarena AV, Espinoza FA, Hernández SL. Enfermedad quística del hígado: experiencia en el Hospital de Especialidades del Centro Médico La Raza del IMSS. *Rev Cirujano General* 1991; 13: 142.
12. Vuillmeine BV, Vullierme MP, Denys A, Sibert A, Vilgrain V, Belghitj J, Menu Y. Imaging of atypical cyst of the liver. Study of 25 surgically treated cases. *Gastroenterol Clin Biol* 1997; 21: 394.
13. Z'gaggen R, Metzger A, Kaiber C. Symptomatic simple cysts of the liver: treatment by laparoscopic surgery. *Surg Endoscop* 1991; 5: 224.
14. Morino M, DeGiuli M, Festa V, Garrone G. Laparoscopic management of symptomatic non parasitary cyst of the liver. *Ann Surg* 1994; 219: 157.
15. Emmermann A, Zornig C, Peiper M. Laparoskopische Therapie solitärer cyst in lebersystem. *Chir Gastroenterol* 1995; 11: 85.
16. Kräahenbühl L, Bauer HU, Renzulli P, Z'gaggen K, Frei E, Buchler M. Laparoscopic management of nonparasitic symptom-producing solitary hepatic cysts. *J Amer Col Surg* 1996; 183: 493.