

Imágenes clínicas en gastroenterología

Hamartoma anal

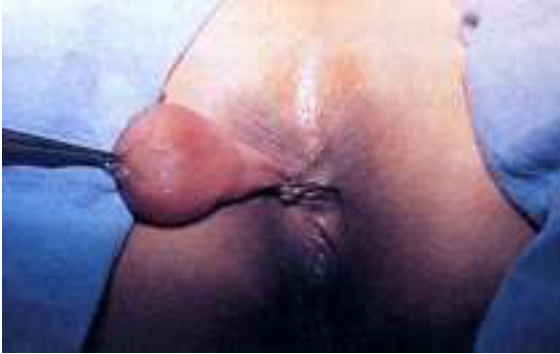

Figura 1.

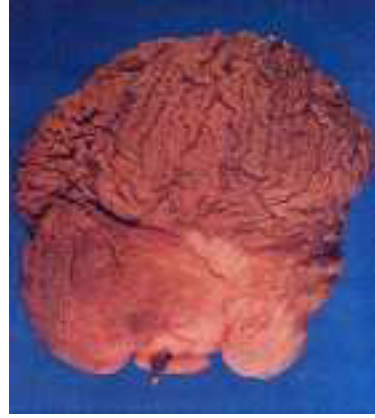

Figura 2.

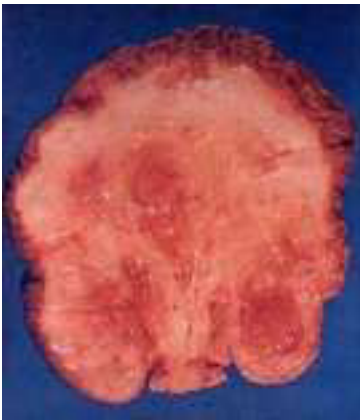

Figura 3.

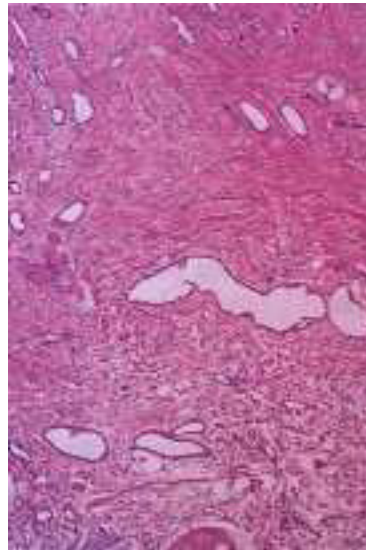


Figura 4.

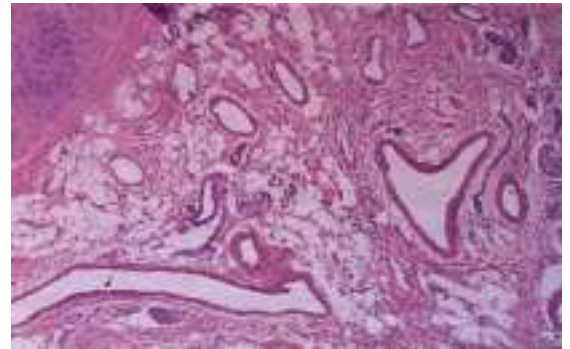


Figura 5.

Paciente femenino de 37 años de edad enviada con diagnóstico de tumoración rectal. En la exploración proctológica se observó lesión polipoide, pediculada, de aproximadamente 6 cm, de diámetro en el margen del ano sobre sector de las 7, con pedículo mucoso y la cabeza cubierta de piel (*Figura 1*). Rectosigmoidoscopia a 25 cm, del margen del ano normal.

Se realizó resección de la lesión con reporte histopatológico de Hamartoma anal (*Figuras 2 y 3*).

Es una entidad benigna, rara, formada por células especializadas y tejido maduro normal de un sitio particular, originando una masa de tejido desorganizado.

Los hamartomas en el tubo digestivo se caracterizan por presentar tejido conectivo, vascular, epitelial, músculo liso y elementos nerviosos (*Figuras 4 y 5*).

En la región del ano se han descrito con el término de «Cola Humana y Pseudocola»; se descubren al nacimiento o poco después, con mayor incidencia en niños y su localización más frecuente es sacrococcígea cercana a la línea media. Las alteraciones asociadas son: espina bífida (la más común), paladar hendido y enfermedad de Von Recklinghausen, el tratamiento es la resección quirúrgica completa de la lesión.

Eduardo Villanueva Sáenz,* Juan Pablo Peña Ruiz Esparza,* Eloy Enrique Gemianiano Martínez*
* Departamento de Cirugía de Colon y Recto.

Hospital de Especialidades, Centro Médico Nacional Siglo XXI, IMSS.