

Imágenes clínicas en gastroenterología

Páncreas heterotópico

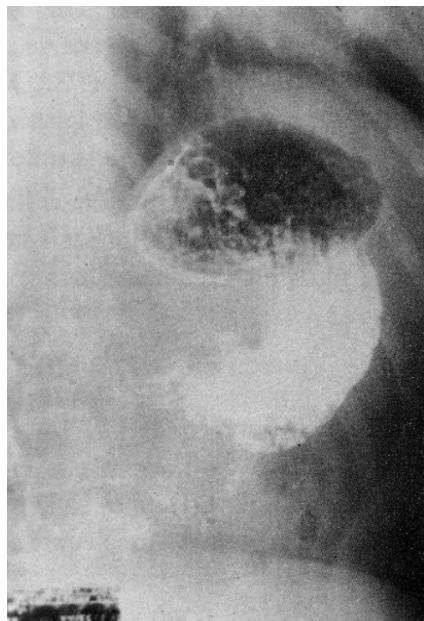


Figura 1. Serie gastroduodenal mostrando defecto de llenado prepilórico.

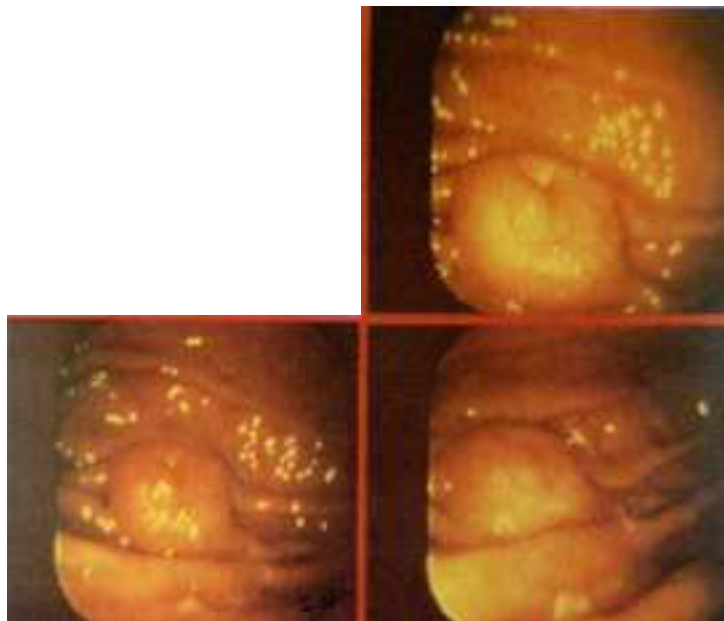


Figura 2. Tumor submucoso con umbilicación central.

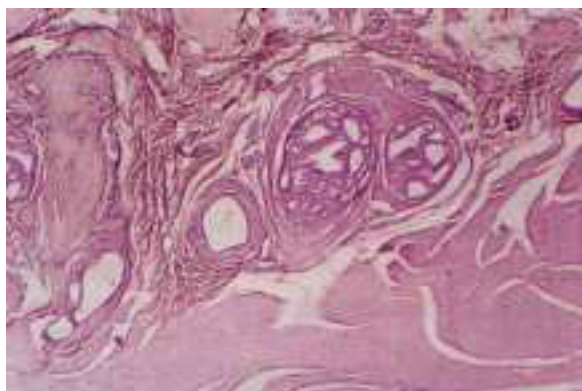


Figura 3. Tejido pancreático heterotópico y fibras de músculo liso de la pared gástrica.

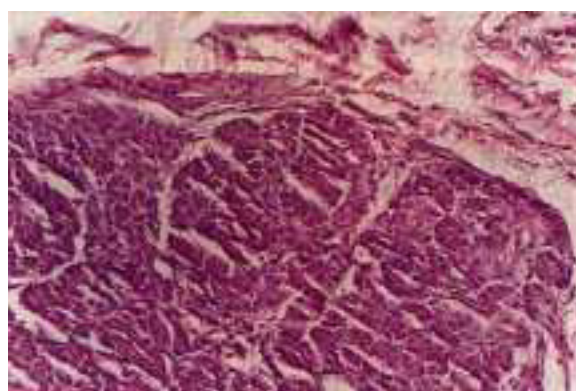


Figura 4. Acercamiento del tejido pancreático ectópico.

Paciente femenino de 28 años de edad sin antecedentes de importancia con padecimiento de un año de evolución caracterizado por dolor epigástrico ardoroso que fue manejado con ranitidina y antiácidos sin mejoría, presentó además melena y hematemesis en una ocasión por lo que fue sometida a estudio de hemorragia digestiva alta. Su exploración física fue normal. En la serie esofagogastroduodenal se observó un defecto de llenado prepilórico (*Figura 1*). El estudio

endoscópico mostró un tumor submucoso con umbilicación central sin evidencia de hemorragia activa ni ulceración (*Figura 2*). Fue sometida a cirugía encontrándose un tumor prepilórico en la pared anterior del estómago y se realizó antrectomía, vagotomía troncular y reconstrucción Billroth II. El estudio histopatológico demostró páncreas heterotópico (*Figuras 3 y 4*). Actualmente se encuentra en control y asintomática.

Dr. Miguel Ángel Guerrero Ramos,* Dr. Francisco M. García Rodríguez,* Dra. Milagros García Herrera*

* Servicio de Oncología, Hospital Juárez de México, S.S.

Correspondencia: Dr. Miguel A. Guerrero Ramos. Servicio de Oncología, Hospital Juárez de México. Avenida Instituto Politécnico Nacional 5160, Colonia Magdalena de las Salinas. Deleg. Gustavo A Madero, México, D.F., C.P. 07760. Tel: 747-75-60 Ext. 254