

Imágenes clínicas en gastroenterología

Síndrome de Peutz-Jeghers

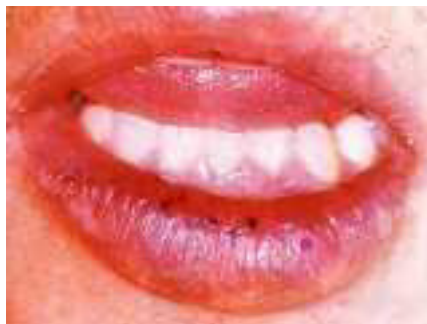


Figura 1.

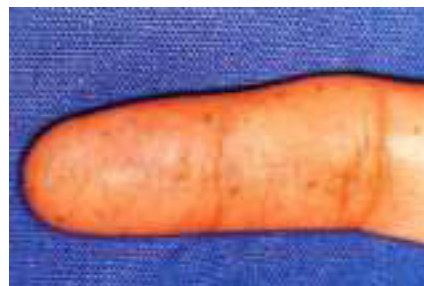

Figura 2.

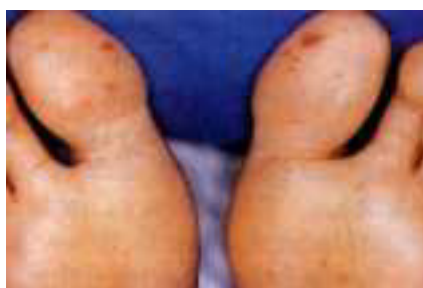

Figura 3.

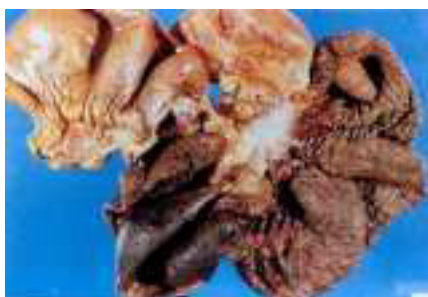

Figura 4.



Figura 5.

Paciente masculino de 21 años de edad. Padre y hermano portadores de Síndrome de Peutz-Jeghers.

Fue operado en dos ocasiones por cuadros de intususcepción intestinal con resección y anastomosis primaria a los 7 y 14 años.

Padecimiento actual de 24 horas de evolución caracterizado por dolor abdominal, náusea y vómito. A la exploración física se observaron lesiones pigmentadas en mucosa oral, región palmar y plantar (Figuras 1, 2 y 3) con datos de irritación peritoneal y peristalsis de lucha. Se intervino de urgencia siendo los hallazgos intususcepción yeyuno-ileal con necrosis de 40 cm de longitud. El estudio histopatológico mostró un pólipo yeyunal como causa de intususcepción (Figura 4) de tipo hamartomatoso (Figura 5).

Dr. Fernando Quijano Orvañanos,* Dr. Roberto Suárez Moreno,* Dr. José Luis Martínez Ordaz,* Dr. David Esmer Sánchez,* Dra. Luz María Gómez Jiménez,** Dr. Rafael Arroyo Borrego,* Dr. Roberto Blanco Benavides*

* Servicios de Gastrocirugía. ** Anatomía Patológica del Hospital de Especialidades del Centro Médico Nacional «Siglo XXI», Instituto Mexicano del Seguro Social, México D.F.

Correspondencia: Fernando Quijano Orvañanos. Av. Cuauhtémoc 330, Colonia Doctores, Delegación Cuauhtémoc, México D.F. Tel. 627-69-00, ext 1314.