

Imágenes clínicas en gastroenterología

Leiomiosarcoma de íleon terminal

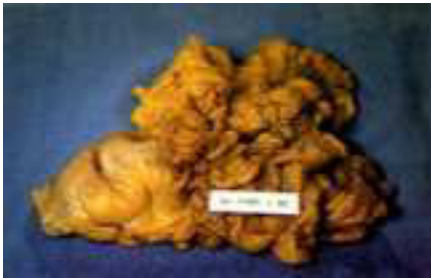

Figura 1.

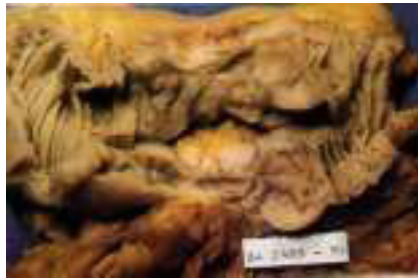

Figura 2.

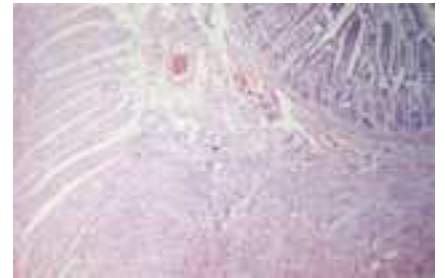


Figura 3.

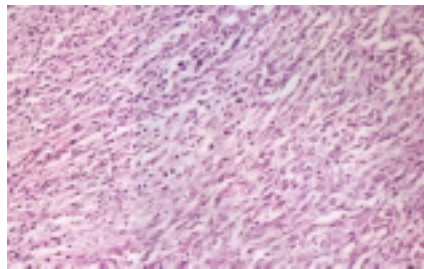


Figura 4.

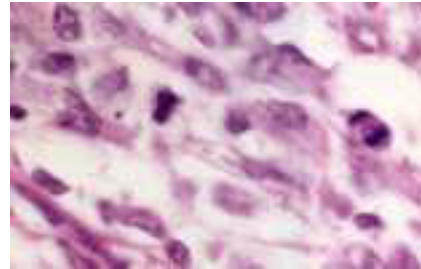


Figura 5.

Masculino de 52 años de edad, sin antecedentes patológicos de importancia, el cual inicia su padecimiento con cuadro de oclusión intestinal, se maneja de forma conservadora durante 48 horas sin respuesta favorable, por lo que se decide realizar laparotomía exploradora encontrando un tumor dependiente de íleon terminal a 25 cm de la válvula ileocecal, se realiza resección intestinal (*Figuras 1 y 2*) con anastomosis término-terminal y omentectomía parcial, con una evolución postquirúrgica satisfactoria.

El estudio histopatológico demostró un tumor dependiente de músculo liso a nivel de íleon terminal (*Figura 3*), proveniente de células musculares con invasión de la submucosa y células fusiformes formando fascículos, necrosis (*Figura 4*) y abundantes mitosis (*Figura 5*).

Dr. Eduardo Villanueva Sáenz,* Dr. Juan Pablo Peña Ruíz Esparza,* Dr. Roberto Rea Rodríguez**

* Departamento de Cirugía de Colon y Recto, Hospital de Especialidades, Centro Médico Nacional «Siglo XXI», IMSS. México, D.F.

** Departamento de Cirugía General HGZ # 47 «Vicente Guerrero» IMSS.

Correspondencia: Dr. Eduardo Villanueva Sáenz. Servicio de Cirugía de Colon y Recto. Hospital de Especialidades, Centro Médico Nacional «Siglo XXI», IMSS. Av. Cuauhtémoc Núm 330, Col. Doctores, 06720 México, D.F. Tels: 519-43-61 y 627 69-00 ext 1320

