

## Tumores endocrinos del páncreas

Rubén Rodrigo Lozano-Salazar,\* Miguel F Herrera,\* Jorge Hernández-Ortiz,\*\* Manuel Campuzano\*\*\*

\*Departamento de Cirugía, \*\*Departamento de Radiología, \*\*\*Departamento de Gastroenterología, Instituto Nacional de la Nutrición «Salvador Zubirán», México, D. F.

Correspondencia: Dr. Miguel F Herrera. Departamento de Cirugía, Instituto Nacional de la Nutrición, Vasco de Quiroga 15, Tlalpan 14000, México, D. F. México Tel.: (5) 573-1200, ext. 2144 Fax: (5) 655-1076.

**RESUMEN Antecedentes.** Los tumores endocrinos del páncreas son neoplasias derivadas de sus células neuroendocrinas o las situadas en la pared del duodeno. **Objetivo.** Describir las características clínicas, métodos diagnósticos y de tratamiento de los tumores endocrinos del páncreas, así como analizar la experiencia con estos tumores en el Instituto Nacional de la Nutrición «Salvador Zubirán». **Resultados.** Los tumores endocrinos del páncreas son neoplasias de crecimiento lento. Los más comunes son el insulinoma, el gastrinoma y los tumores no funcionales. El cuadro clínico de los tumores funcionales está ocasionado por el efecto de los péptidos secretados y el diagnóstico se establece al demostrar elevación de la hormona correspondiente. Para evaluar la localización de los tumores e investigar la presencia de metástasis, se han empleado diversos estudios de imagen con resultados poco satisfactorios en cuanto a localización. Recientemente se han empleado estudios dinámicos que permiten regionalizar la elevación hormonal y tanto el ultrasonido transendoscópico como transoperatorio parecen ser estudios promisorios para la localización del tumor. El tratamiento curativo consiste en la resección quirúrgica, e incluso la resección de metástasis hepáticas ha demostrado mejoría en la sobrevida. En el INNSZ se han administrado a 38 pacientes con tumores endocrinos del páncreas en un periodo de 32 años. El tumor más frecuente fue el insulinoma, seguido por los tumores no funcionales y el gastrinoma. La gran mayoría de los insulinomas fueron benignos, no así el resto de los tumores. **Conclusiones.** Los tumores endocrinos del páncreas son lesiones poco frecuentes, con cuadros clínicos muy variados en relación a la hormona que producen, son difíciles de localizar antes de la cirugía y se caracterizan por cursar con una evolución muy favorable a juzgar por la alta frecuencia de curación de las lesiones benignas y la supervivencia prolongada de los pacientes con tumores malignos.

**Palabras clave:** Tumores endocrinos del páncreas, insulinoma, gastrinoma, tumores pancreáticos no funcionales, páncreas.

**SUMMARY Background.** Endocrine tumors of the pancreas arise from pancreatic and duodenal neuroendocrine cells. **Objective.** To review clinical features, diagnosis and treatment of endocrine tumors of pancreas, as well as our experience at the Instituto Nacional de la Nutrición «Salvador Zubirán» (INNSZ). **Results.** Endocrine tumors of pancreas are slow growing tumors. The most frequent tumors are insulinoma, gastrinoma and non-functioning tumors. Clinical picture of functioning tumors is determined by the action of the secreting hormone, and the diagnosis is established once high levels of the tumor secretin peptide are demonstrated. In order to localize the tumor and to search for metastasis, several imaging studies have been used. In general, image studies have demonstrated poor sensitivity in finding the primary lesion. Recently, dynamic studies have shown their ability to regionalize the peptide increase. Endoscopic and intraoperative ultrasound have shown promising results. Surgical resection is the only curative treatment, resection of hepatic metastasis can even improve survival. In the INNSZ, 38 patients with endocrine tumors of the pancreas have received initial treatment in a 32-year period. The most common neoplasia is the insulinoma, followed by non-functioning tumors and gastrinoma. Most insulinomas were benign, where as the malignancy rate of non-functioning. **Conclusions.** Endocrine tumors of the pancreas are rare lesions, with a variety of clinical pictures related to the hormone produced. Localizing studies are generally poor. Favorable outcome meaning cure of benign lesions or long survival despite the presence of malignancy occur in most patients.

**Key words:** Endocrine tumors of pancreas, insulinoma, gastrinoma, non-functioning tumors, pancreas.

## INTRODUCCIÓN

Los tumores endocrinos del páncreas son neoplasias originadas de las células del sistema APUD (*amine precursor uptake decarboxilate*), denominado así por su capacidad para captar precursores de aminas, descarboxilarlos y producir con ellos diversos péptidos, por lo que suelen llamarse APUDomas. Su crecimiento es generalmente lento y su sintomatología está condicionada, en la mayoría de los casos, por los péptidos que secretan y no por el tumor en sí. Existen, sin embargo, algunos tumores que producen péptidos inactivos o no secretan ninguna sustancia, y otros que secretan más de un péptido, en cuyo caso el cuadro clínico depende del péptido predominante.

Los islotes de Langerhans constituyen el 1% del páncreas y dentro de ellos existen cuatro tipos de células, cada una de ellas puede dar origen a una variedad específica de tumor. Las células «A» dan origen al glucagonoma, las «B» al insulinooma, las células «D» dan origen al somatostatinooma (tumor productor de somatostatina) y las células «F» originan el tumor productor de polipéptido pancreático (PP). En el caso de los gastrinomas, se cree que se desarrollan a partir de células neuroendocrinas pluripotenciales existentes tanto en el epitelio ductal del páncreas exocrino como en el tubo digestivo.<sup>1</sup>

De acuerdo a su localización anatómica, los tumores endocrinos se pueden clasificar en dos grupos. Los tumores del grupo 1 se localizan hacia la derecha de la arteria mesentérica superior (cabeza del páncreas, duodeno y región pericefálica) y corresponden al gastrinooma, el tumor secretor de PP y el somatostatinooma. Los del grupo 2 se localizan a la izquierda de la arteria mesentérica superior (cuerpo y cola del páncreas) e incluyen al insulinooma y glucagonoma<sup>2</sup> (*Cuadro 1*).

Estos tumores son poco frecuentes. El insulinooma y el gastrinooma tienen una incidencia de 1 en 1,000,000, mientras que el VIPoma (tumor productor de péptido intestinal vasoactivo o VIP) tiene una incidencia de 1 en 10,000,000 a 20,000,000.

Con excepción del insulinooma, los tumores endocrinos del páncreas son frecuentemente malignos, no obstante a que con tratamiento adecuado la supervivencia suele ser prolongada, incluso en presencia de enfermedad metastásica. En la gran mayoría de los casos los tumores son de tipo sólido, sin embargo, se han descrito tumores quísticos, los cuales pueden ser tanto funcionales como no funcionales.<sup>1,2</sup>

### CUADRO 1

#### LOCALIZACIÓN DE TUMORES ENDOCRINOS DEL PÁNCREAS

Tumor	Duodeno (%)	Páncreas (%)	Grupo
Insulinooma	1	99	2
Gastrinooma	40	60	1
VIPoma	15	85	
Glucagonoma	1	99	1
Somatostatinooma	50	50	2
ACTHoma	0	100	
Neurotensinooma	0	100	

*Modificado de Herrera MF, Canto JA. Tumores endocrinos del páncreas. en: Orozco H, Mercado MA. Temas selectos: hígado, páncreas, vías biliares e hipertensión portal. 2a ed. 1994: 338-344.*

## INSULINOMA

Su pico máximo de incidencia se encuentra entre los 40 y los 60 años de edad, sin preferencia de sexo. El cuadro clínico está dado por el desarrollo de hipoglucemia, y la liberación de epinefrina ocasionada por la disminución en las cifras de glucosa, lo que da lugar a sintomatología de tipo neuroglucopénico y simpático (*Cuadro 2*).

### CUADRO 2

#### SINTOMATOLOGÍA EN PACIENTES CON INSULINOMA

Síntomas neuroglucopénicos	Pacientes (%)
Confusión	70
Diplopía	46
Desorientación	44
Síncope	42
Aumento de peso	38
Obnubilación	22
Alteraciones del lenguaje	24
Crisis convulsivas	24
Mareo	22
Cefalea	14
<b>Síntomas simpáticos</b>	
Temblor	38
Diaforesis	26
Inquietud	8
Irritabilidad	6
Palpitaciones	2

*Modificado de Pasieka JL, McLeod MK, Thompson NW, Burney RE. Surgical approach to insulinoomas. Arch Surg 1992; 127: 442-447.*

El 90% de los insulinomas son benignos y su resección quirúrgica permite la curación. Al momento del diagnóstico aproximadamente el 90% son menores de 2 cm y el 40% son menores de 1 cm. En su gran mayoría se localizan en el páncreas. La presencia de metástasis clasifica a la enfermedad como maligna. Éstas generalmente ocurren en los ganglios linfáticos y en el hígado. Cuando se encuentran insulinomas múltiples se debe sospechar la presencia de neoplasia endocrina múltiple tipo 1 (NEM-1), y deberá llevarse a cabo la búsqueda de las alteraciones asociadas a la enfermedad (tumor hipofisiario e hiperparatiroidismo).

El diagnóstico se sospecha por una triada descrita por Whipple y Frantz en 1935, la cual está dada por: 1) Signos y síntomas de hipoglucemia; 2) cifras de glucemia inferiores a 50 mg/dL durante los periodos sintomáticos y; 3) alivio casi inmediato de la sintomatología con la administración de glucosa.

La comprobación diagnóstica se establece mediante pruebas bioquímicas, haciéndose necesario la demostración de hiperinsulinismo asociado a hipoglucemia. La elevación del péptido C determina la presencia de hiperinsulinismo endógeno. La relación insulina/glucosa en individuos normales es siempre menor a 0.4, pero en pacientes con insulinoma es cercana a 1.0 o incluso mayor. Una prueba de ayuno de 72 horas es importante para establecer el diagnóstico en pacientes con ataques intermitentes de hipoglucemia.

Una vez que se ha documentado bioquímicamente la presencia de un insulinoma, el siguiente paso es localizarlo. Existen diversos estudios para este fin, los cuales podemos practicar en el preoperatorio o en el transoperatorio y pueden ser no invasivos o invasivos.

El ultrasonido (US) es un estudio no invasivo,<sup>5,6</sup> cuya sensibilidad es generalmente baja (entre el 30 y el 50%) y está en franca relación con el tamaño del tumor. La tomografía axial computarizada (TAC) tiene una sensibilidad que va del 30 al 70% y tiene como principal dificultad, la localización de los tumores situados en la cola del páncreas o aquellos menores de 1 cm. La resonancia magnética nuclear (RMN) tiene menor resolución anatómica que la TAC, pero mejora cuando se utilizan secuencias con supresión de grasa. Es un buen método para localizar metástasis hepáticas. La gammagrafía con receptores de somatostatina no ha demostrado mucha utilidad.

Dentro de los estudios invasivos, la arteriografía es un estudio a menudo útil, debido a que la mayoría de los insulinomas se encuentran muy vascularizados. Su sensibilidad es en promedio de 60%, aunque se reportan

cifras hasta del 96%; esto depende en gran medida del tamaño, la localización del tumor y la experiencia del operador.<sup>6,7</sup> La cateterización venosa portal transhepática percutánea con tomas selectivas múltiples para cuantificar insulina se reconocía anteriormente como un estudio de gran sensibilidad. Dentro de sus principales desventajas está el ser una prueba dolorosa y sin capacidad para localizar el tumor, ayudando principalmente a su regionalización.<sup>7,8</sup> Recientemente la arteriografía selectiva estimulada con calcio ha logrado gran popularidad.<sup>9-11</sup> Implica la realización de una arteriografía en las arterias gastroduodenal, mesentérica superior, esplénica y hepática común, para inyectar gluconato de calcio (0.025 mEq/kg) en cada una de ellas, tomando muestras para cuantificar insulina a los 0, 30, 60, 90, 120 y 210 segundos después de su administración, a través de un catéter localizado en la vena suprahepática; un aumento del 100% o más en las cifras de insulina sobre el nivel basal establecen la positividad de la prueba para la región en cuestión. Su sensibilidad alcanza hasta el 90%. El US transendoscópico es otro método útil debido a que puede localizar tumores inclusive pequeños. Su sensibilidad es mayor si la lesión se encuentra en el cuerpo o la cola. A pesar de ser una técnica relativamente nueva, los resultados son alentadores.<sup>6</sup>

El US transoperatorio tiene una sensibilidad que va desde el 75 hasta el 90%.<sup>5</sup> Mediante este estudio podemos observar además del tumor, su relación con el conducto pancreático y así es más fácil planear el tipo de cirugía.<sup>7,8</sup> Debido a su alta sensibilidad para ubicar las lesiones, se sugiere en algunos estudios como el único método de localización.<sup>12</sup> Mediante la monitorización intraoperatoria de las cifras de glucosa, se puede asegurar una extirpación exitosa del tumor si existe un incremento mínimo de 30 mg/dL después de la resección.<sup>5</sup> La palpación directa por un cirujano experimentado tiene una sensibilidad hasta del 95% y su principal dificultad consiste en localizar tumores menores de 1 cm en el espesor de la cabeza del páncreas.<sup>5</sup>

El tratamiento de elección para estos tumores es la enucleación, sin embargo, si el tumor invade o se encuentra íntimamente relacionado con el conducto pancreático, será necesario realizar una pancreatoduodenectomía preservadora de píloro o una pancreatectomía corporocaudal o distal. Por medio de la cirugía laparoscópica se han realizado con éxito pancreatectomías distales y enucleaciones de insulinomas y gastrinomas benignos, lo que de demostrar resultados consistentemente satisfactorios, ofrecería como ventaja una menor estancia postoperatoria y menor morbilidad.<sup>13</sup>

Cuando la neoplasia es inoperable o permanece oculta, se ha utilizado con éxito el diazóxido. La pancreatectomía subtotal «ciega» en estos casos ha caído en franco desuso.

### GASTRINOMA O SÍNDROME DE ZOLLINGER-ELLISON (ZES)

En 1955 Zollinger y Ellison describieron un síndrome caracterizado por la presencia de ulceraciones primarias en localizaciones inusuales, hipersecreción gástrica persistente a pesar de tratamiento médico o quirúrgico adecuado y la identificación de tumores insulares de páncreas.<sup>14</sup> Se presenta como consecuencia de la producción excesiva de gastrina por el tumor pancreático. Predomina en el sexo femenino y una tercera parte de los pacientes cursan con NEM-1. El diagnóstico se realiza en forma temprana gracias a radioinmunoensayos específicos para gastrina. Aproximadamente la mitad de los tumores se encuentran en el páncreas, 45% en la pared duodenal y con mucho menor frecuencia en otras localizaciones.<sup>15</sup> Entre un 60 y 70% de los pacientes muestran metástasis al momento del diagnóstico.

Se debe sospechar la presencia de ZES en pacientes con las siguientes características: a) úlcera péptica en jóvenes, b) enfermedad ácido-péptica (EAP) agresiva o persistente a pesar de tratamiento adecuado, c) úlcera péptica en localizaciones poco usuales, como son la tercera y cuarta porción del duodeno o el yeyuno, d) EAP múltiple o de presentación atípica, e) úlceras de boca anastomótica posterior a resecciones gástricas parciales por enfermedad ácido-péptica, f) pliegues gástricos grandes y rugosos asociados a duodenitis, yeyunitis y tránsito intestinal acelerado, g) diarrea de origen oscuro en pacientes con EAP, h) sospecha de NEM-1 por historia personal o familiar de otros tumores endocrinos, e i) hipersecreción ácida gástrica marcada.<sup>16</sup>

El diagnóstico se establece al documentarse hipersecreción gástrica ácida -gasto basal ácido > 15 mEq/h- y niveles elevados de gastrina sérica (> 500 pg/mL). Si los niveles de gastrina sérica en ayuno son menores al nivel mencionado, una prueba de estimulación con secretina identificará a aquellos pacientes con gastrinoma y permitirá además establecer el diagnóstico diferencial con otras entidades tales como la hiperplasia de células «G» y el antro retenido.

El tamaño del tumor varía según su localización. Los gastrinomas pancreáticos suelen medir cerca de 1 cm mientras que los duodenales rara vez alcanzan esta dimensión. Dentro de los estudios de localización, el US

es capaz de detectar entre el 20 y 50% de los tumores, la TAC alrededor del 40%, la RMN el 20%, el ultrasonido transendoscópico entre el 60 y el 85% y la arteriografía selectiva del 20 al 80%. Se recomienda el uso de US endoscópico como estudio de primera opción<sup>17</sup> tomando en cuenta su alta sensibilidad y su naturaleza poco invasiva. La arteriografía selectiva estimulada fue descrita originalmente para localizar este tipo de tumores<sup>18</sup> y ha sustituido al muestreo venoso portal transhepático,<sup>19</sup> tradicionalmente considerado como el procedimiento con mayor sensibilidad.<sup>20</sup> Al igual que en el caso de los insulinomas, puede ser usada para corroborar el diagnóstico y regionalizar el tumor.<sup>11</sup>

El único tratamiento curativo para este tipo de tumores es la resección quirúrgica. Durante la intervención, es muy importante revisar el hígado en busca de metástasis; pues ante su presencia, el tratamiento quirúrgico excepcionalmente es curativo. Entre el 80 y 90% de estos tumores se localizan dentro del denominado triángulo de gastrinoma.<sup>21</sup> Esta región se encuentra limitada en su parte superior por la unión del conducto cístico y el hepático común, en su parte inferior por la unión de la segunda con la tercera porción del duodeno, y en forma medial por la unión del cuello y el cuerpo del páncreas. El tratamiento para la mayor parte de las lesiones es la enucleación, aunque su proximidad al conducto pancreático obliga a una resección mayor.

El control de la hipersecreción gástrica en los pacientes en quienes no se puede realizar cirugía curativa, generalmente se logra con tratamiento a base de inhibidores de la H<sup>+</sup>/K<sup>+</sup> ATPasa, como el omeprazol y el pantoprazol a dosis altas. La gastrectomía total ha caído en desuso. Probablemente el principal inconveniente del tratamiento médico sea su alto costo. El riesgo teórico de que la hipergastrinemia estimule la formación de carcinoides gástricos es irrelevante cuando la gastrina sérica ya se encuentra elevada.<sup>22</sup> Otros medicamentos también empleados son los análogos de la somatostatina, cuya función principal es inhibir la secreción de gastrina.

### OTROS TUMORES ENDOCRINOS DEL PÁNCREAS

#### *VIPoma (síndrome de Verner-Morrison)*

El VIPoma ocupa el tercer lugar en frecuencia después del insulinoma y el gastrinoma. Estos tumores generalmente son grandes y fáciles de localizar mediante estudios convencionales de imagen como US, TAC y RMN. El cuadro clínico está caracterizado por diarrea acuosa continua o intermitente, hipokalemia, aclorhidria y acidosis.

El diagnóstico se sospecha con base en el cuadro clínico y se corrobora al encontrar niveles séricos elevados de VIP y el péptido histidina-valina, derivado del mismo precursor de la molécula de VIP.

La intensidad de los síntomas está relacionada con la magnitud de la diarrea más que con los niveles plasmáticos del VIP. Su comportamiento es casi siempre maligno.

### Glucagonoma

El síndrome está constituido por eritema migratorio necrolítico, diabetes mellitus o intolerancia a carbohidratos, pérdida de peso, anemia normocítica normocrómica y la presencia de un tumor pancreático. El diagnóstico se confirma con la demostración de niveles séricos elevados de glucagón. La mayoría de los pacientes cursan con un solo tumor y al momento del diagnóstico prácticamente todos presentan metástasis hepáticas.

### Otros tumores productores de neuropéptidos

Se cree que los somatostatatomas son los tumores pancreáticos con crecimiento más lento. El 50% no producen sintomatología, mientras que el resto ocasionan diabetes mellitus, litiasis biliar e hipoacididad gástrica. Al momento del diagnóstico muchos pacientes presentan metástasis hepáticas.

Los tumores productores de polipéptido pancreático (PP) no producen ninguna sintomatología, y son detectados por un hallazgo fortuito ante la elevación de dicho péptido.

Se han descrito tumores productores de neurotensina, hormona adrenocorticotropa, hormona liberadora de corticotropina, hormona del crecimiento y el péptido relacionado con la hormona paratiroidea, los cuales son extremadamente raros.<sup>23</sup>

### Tumores no funcionales

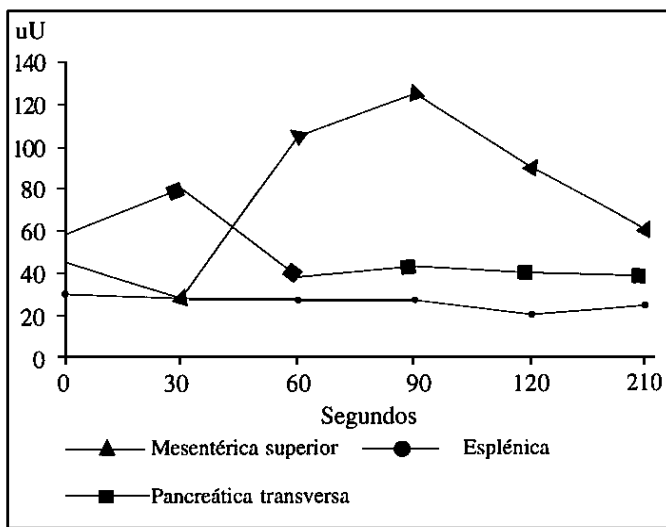
Su sintomatología es ocasionada por la masa tumoral en sí, la invasión a estructuras vecinas o la presencia de metástasis. Estos tumores no se asocian a NEM y constituyen del 15 al 35% de los tumores endocrinos del páncreas. Mediante inmunohistoquímica se ha demostrado que estos tumores producen diversas hormonas y se especula que su producción es muy pequeña o que existe un bloqueo en su liberación, lo que hace que no den lugar a un síndrome específico. Son de crecimiento lento, y aun sin posibilidad de resección o en presencia de metástasis, la supervivencia es prolongada. El único tratamiento curativo es la cirugía, lo cual sólo se logra

en el 30-40% de los casos. La resección de metástasis hepáticas mejora la supervivencia de los pacientes.

### EXPERIENCIA EN EL INNSZ

Durante el periodo comprendido entre 1969 y 1992, en el Instituto Nacional de la Nutrición «Salvador Zubirán» se trataron quirúrgicamente 38 pacientes con tumores endocrinos del páncreas.<sup>24</sup> La neoplasia más frecuente fue el insulinooma (20 pacientes) seguido de los tumores no funcionales (10) y con menor frecuencia el ZES (8). Sólo el 5% de los insulinoomas fueron malignos, mientras que el 40 y 90% de los gastrinomas y los tumores no funcionales correspondieron a cáncer. La frecuencia de curación postoperatoria fue de 90, 60 y 10%, respectivamente.

Actualmente se encuentra bajo evaluación en nuestro instituto la arteriografía estimulada con calcio como método de localización preoperatorio. La *figura 1* muestra los resultados en un paciente con hipoglucemia e hiperinsulinemia en quien diversos estudios de imagen (US, TAC, RMN y angiografía) resultaron normales. Por este método se detectó un gradiente que sugería la localización del tumor en la cabeza del páncreas. Durante la intervención quirúrgica se encontró un insulinooma en la cabeza del páncreas en íntimo contacto con el conducto pancreático, a juzgar por el US transoperatorio, por lo que se decidió realizar una pancreatoduodenectomía preservadora de píloro, la cual evolucionó sin complicaciones y dio por resultado la curación.



**Figura 1.** Resultados de arteriografía estimulada con calcio. El gradiente observado en el muestreo obtenido de la arteria mesentérica superior orienta hacia una localización del insulinooma en la cabeza del páncreas.

## REFERENCIAS

1. Wilson SD. Gastrinoma. en: Clark OH, Duh QY (Eds.) *Textbook of Endocrine Surgery* 1997; Saunders: 607-618.
2. Howard TJ, Stabile BE, Zinner MJ, Chang S, Bhagavan BS, Passaro E. Anatomic distribution of pancreatic tumors. *Am J Surg* 1990; 159: 258-264.
3. Davytan H, Nieberg R, Reber HA. Pancreatic cystic endocrine neoplasms. *Pancreas* 1990; 5: 230-233.
4. Warsaw AL, Compton CC, Lewandrowski K, Cardenosa G, Mueller PR. Cystic tumors of the pancreas. *Ann Surg* 1990; 212:432:445.
5. Böttger TC, Junginger T. Is preoperative localization of islet cell tumors in patients with insulinoma necessary? *World J Surg* 1993; 17: 427-432.
6. Hernández-Ortiz J, Pasieka JL. Localización de insulinomas. en: Herrera MF, Lerman I, Rull JA, Campuzano MF (eds.) *Endocrinología. Controversias médico-quirúrgicas México*, 1996, McGraw-Hill Interamericana: 189-192.
7. Norton JA, Shawker TH, Doppman JL y cols. Localization and surgical treatment of occult insulinomas. *Ann Surg* 1990; 21: 615-620.
8. Doherty GM, Doppman JL, Shawker TH y cols. Results of a prospective strategy to diagnose, localize, and resect insulinomas. *Surgery* 1991; 110: 989-997.
9. Doppman JL, Miller DL, Chang R, Gorden P, Eastman RC, Norton JA. Intraarterial calcium stimulation test for detection of insulinomas. *World J Surg* 1993; 17: 439-443.
10. Brown CK, Bartlett DL, Doppman JL y cols. Intra-arterial calcium stimulation and intraoperative ultrasonography in the localization and resection of insulinomas. *AAES Annual Meeting*, Baltimore, MD 1997.
11. Cohen MS, Picus D, Lairmore TC, Strasberg SM, Doherty GM, Norton JA. Prospective study of provocative angiograms to localize functional islet cell tumors of the pancreas. *AAES Annual Meeting*, Baltimore, MD 1997.
12. Zeiger MA, Shawker TH, Norton JA. Use of intraoperative ultrasonography to localize islet cell tumors. *World J Surg* 1993; 17: 448-454.
13. Gagner M, Pomp A, Herrera MF. Early experience with laparoscopic resections of islet cell tumors. *Surgery* 1996; 120: 1051-1054.
14. Zollinger RM, Ellison EH. Primary peptic ulcerations of the jejunum associated with islet cell tumors of the pancreas. *Ann Surg* 1955; 142: 709-728.
15. Pipeleers-Marichal M, Donow C, Heitz PU, Klöppel G. Pathologic aspects of gastrinomas in patients with Zollinger-Ellison syndrome with and without multiple endocrine neoplasia type Y. *World J Surg* 1993; 17: 481-488.
16. Herrera MF, Canto JA. Tumores endocrinos del páncreas. en: Orozco H, Mercado MA. *Temas selectos: hígado, páncreas, vías biliares e hipertensión portal*. 2a ed. 1994: 338-344.
17. Ruszniewski P, Amouyal P, Amouyal G y cols. Localization of gastrinomas by endoscopic ultrasonography in patients with Zollinger-Ellison syndrome. *Surgery* 1995; 117: 629-635.
18. Imamura M, Takahashi K. Use of selective arterial secretin injection test to guide surgery in patients with Zollinger-Ellison syndrome. *World J Surg* 1993; 17: 433-438.
19. Thom AK, Norton JA, Doppman JL, Miller DL, Chang R, Jensen RT. Prospective study of the use of intraarterial secretin injection and portal venous sampling to localize duodenal gastrinomas. *Surgery* 1992; 112: 1002-1009.
20. Thom AK, Norton JA, Axiotis CA, Jensen RT. Location, incidence, and malignant potencial of duodenal gastrinomas. *Surgery* 1991; 110: 1086-1093.
21. Stabile BE, Morrow Dj, Passaro E. The gastrinoma triangle: operative implications. *Am J Surg* 1984; 147: 25-31.
22. McArthur, Collen MJ, Maton PN et al. Omeprazole: Effective, convenient therapy for Zollinger-Ellison syndrome. *Gastroenterology* 1985; 88: 939-944.
23. Wynick D, Bloom SR. Diagnosis and medical management of gastroenteropancreatic tumours. In: Lynn J, Bloom SR (eds.) *Surgical endocrinology*. Oxford, 1993, Butterworth-Heinemann: 487-493.
24. Canto JA, Herrera MF, Gamboa-Domínguez A, Angeles-Angeles A et al. Los tumores endocrinos del páncreas en una institución mexicana. *Rev Invest Clin* 1997; 49: 25-30.