

# La Insólita Ingestión de una Sonda Nasogástrica por un *Ascaris lumbricoides*

Dr. Jorge Bustamante-Sarabia \*, Dra. Leticia Calvillo-Teliz \*, Dra. Docielia Cruz-Suástegui \*

\* Departamento de Patología, Facultad de Medicina de la Universidad Autónoma de Guerrero y Unidad de Patología del Hospital General de Acapulco, Secretaría de Salud.

Correspondencia: Dr. Jorge Bustamante-Sarabia, Departamento de Patología, Av. Ruiz Cortines, No. 128, Acapulco, Gro., México.

Recibido para publicación: 0-III-94. Aceptado para publicación: 06-XI-95.

**RESUMEN** Describimos el caso de la insólita ingestión de una sonda de Levin por un *Ascaris lumbricoides* que se encontraba en el estómago de una paciente de 60 años de edad, y que había fallecido con el diagnóstico clínico de enfermedad vascular cerebral. **Material y métodos:** El parásito fue estudiado en cortes histológicos seriados con el método de hematoxilina-eosina para demostrar la sonda in situ. **Resultados:** Los cortes mostraron pérdida de la luz trirradial del tracto digestivo y distensión del borde interno y las estructuras como el útero, que permitieron la identificación del parásito y los efectos compresivos de la sonda de Levin. **Conclusiones:** Considerando que el esófago del parásito es muscular, éste se dilata al extremo de tolerar una sonda que permitió su llegada hasta el recto. Este hallazgo, aunado a la presencia de enzimas líticas en la boca del verme, contribuye a la diversa patología observada en la literatura.

**Palabras claves:** *Ascaris lumbricoides*, patología, migraciones erráticas, estructuras digestivas.

## INTRODUCCION

El *Ascaris lumbricoides* es un nematelminto largo (más de 20 cm de longitud) de distribución cosmopolita. La mayor incidencia se registra en los climas tropicales y templados. La infestación se produce a través de la ingestión de huevos que contaminan los alimentos o las bebidas. Las larvas emergen del huevo en el duodeno, desde donde migran a través del epitelio del intestino delgado hacia el sistema venoso porta y pasan a través del hígado a la circulación pulmonar. El periodo de incubación no se conoce con precisión, pero en el transcurso de 4 a 16 días posteriores a la infestación se desarrolla neumonitis con fiebre, tos, expectoración e infiltrados pulmona-

**SUMMARY** We present the unusual ingestion of a Levin's tube by *Ascaris lumbricoides* found in the stomach of a 60 year old woman who died with the clinical diagnosis of cerebral vascular disease. **Material and methods:** The parasite was studied in serial histological sections with hematoxylin-eosin stain, to observe the tube in situ. **Results:** Cross sections showed loss of the intestinal lumen with distention of the internal border and the identification of structures through uterus and ovaries and the effects of compression by the Levin's tube. **Conclusions:** Considering the muscular tissue of the esophagus, this condition tolerates in the outmost degree the passage of the catheter to reach the anus. This finding, plus the lytic effects of enzymes in the parasite's mouth, contributes partially to explain the variety of pathology observed in literature.


**Key words:** *Ascaris lumbricoides*, pathology, erratic migrations and digestive structure.

res. En esta fase es posible detectar las larvas en la expectoración. Después de habitar en el pulmón durante varios días, las larvas pasan a los alvéolos a través de los capilares pulmonares y emigran por bronquiolos y bronquios hacia la faringe, en donde finalmente son deglutidos. Al llegar al intestino delgado maduran hacia formas adultas de ambos sexos. El *Ascaris lumbricoides* es quizá el parásito que más cuadros clínicos puede presentar, tanto en su periodo larvario como en su etapa adulta; ha sido encontrado en las siguientes localizaciones: (A) corazón<sup>1,2</sup>, pulmones<sup>3,4</sup>, cavidad pleural<sup>5</sup>, conductos pancreáticos<sup>6</sup>, conductos biliares<sup>7,8,9</sup>, cavidad peritoneal<sup>10,11</sup>, trompas uterinas<sup>12</sup>, vejiga<sup>13</sup>, riñones y mastoides<sup>14,15</sup>. (B) Mecánicamente, los siguientes órga-


nos han sido obstruidos por los parásitos: el intestino delgado por masas de vermes que producen intususcepción y vólvulos<sup>16</sup>, el colon por adherencias producidas por colecistitis asociadas con ascariasis en la vesícula biliar<sup>17</sup>, el canal pilórico del estómago<sup>18</sup>, la asfixia en la laringe por uno o varios de éstos y la aparición de un áscaris en un bronquio o caverna tuberculosa<sup>4</sup>. (C) Las perforaciones se han localizado en los siguientes: intestino delgado<sup>19,20</sup>, estómago, esófago, abscesos hepáticos y vesícula biliar<sup>21-8</sup>. (D) El parásito disemina infecciones al llevar consigo bacterias, huevecillos o los productos de su desintegración y sus emigraciones a los siguientes sitios: las cavidades pleurales<sup>22</sup>, pulmones<sup>23</sup>, área subfrénica<sup>24</sup>, trompas uterinas<sup>25</sup>, hígado y páncreas<sup>26</sup>. (E) Infestaciones con formación de granulomas se han localizado en el pulmón, peritoneo y tejido mesentérico<sup>27,28,29</sup>. (F) Las manifestaciones secundarias a las reacciones de hipersensibilidad, como son la ileítis eosinofílica, reacciones neumónicas eosinofílicas y meningitis<sup>30,31</sup>. En la literatura se ha descrito la presencia de *Ascaris lumbricoides* en la luz de las diversas sondas colocadas en las vías biliares y en el tubo digestivo<sup>32</sup> y se han comunicado ejemplos del parásito estrangulado en los ojales de los zapatos<sup>33</sup>; también se han encontrado en las extremidades inferiores, produciendo gangrena y embolia<sup>34</sup>. Hasta el momento actual no nos hemos percatado de ninguna comunicación de la ingestión de una sonda de Levin por *Ascaris lumbricoides* en cavidad gástrica.

### COMUNICACION DEL CASO

Mujer de 60 años de edad, originaria del estado de Guerrero, con nivel socioeconómico bajo, que ingre-



**Figura 1.** Fotografía que demuestra el momento de la extracción del *Ascaris* del interior del estómago con el extremo de la sonda en el ano subterminal.

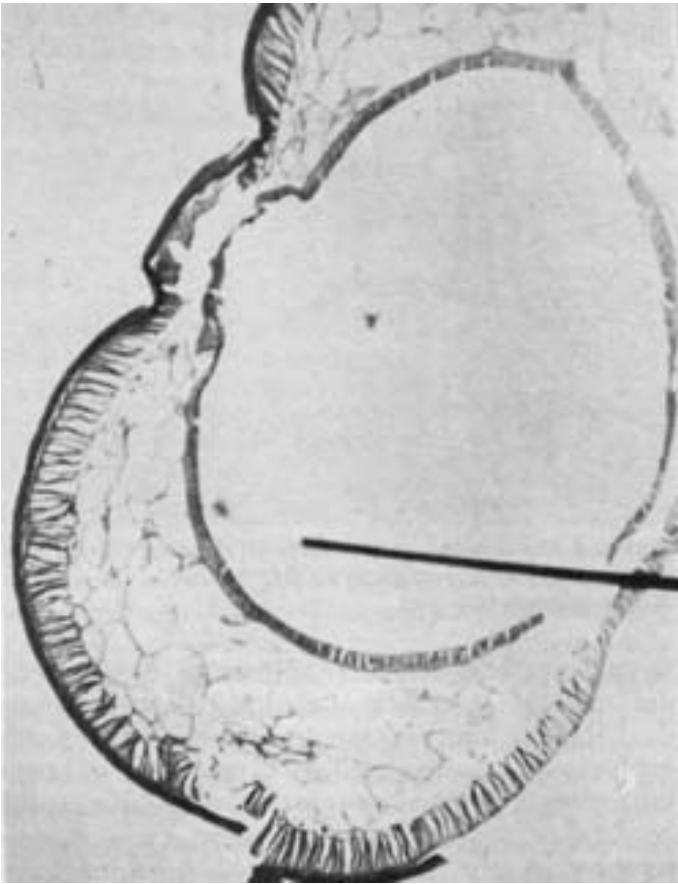


**Figura 2.** Acercamiento en que se observa el aspecto corrugado del parásito en su tercio proximal y en el tercio distal de la sonda que lo atraviesa parcialmente.

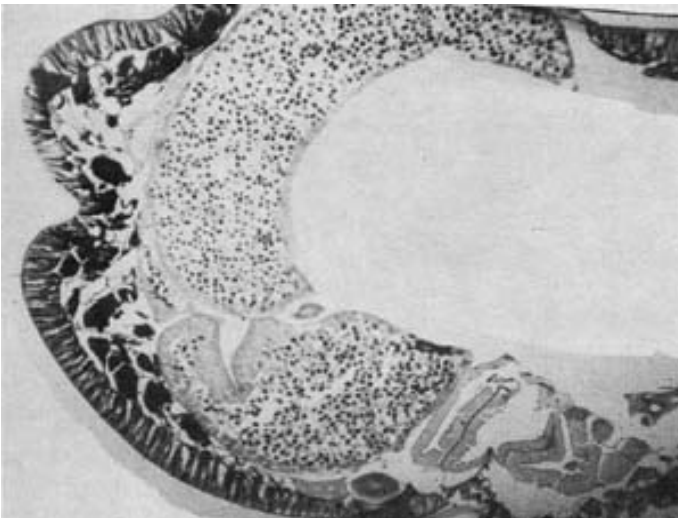
só en el mes de junio de 1993 al Servicio de Urgencias del Hospital General de Acapulco, con antecedentes de diabetes e hipertensión arterial de veinte años de evolución sin control médico. El motivo de su hospitalización fue el de presentar enfermedad vascular cerebral de doce horas de evolución. En su manejo terapéutico se incluyó colocación de sonda de Levin. Fue trasladada a la Unidad de Terapia Intensiva, donde doce horas después falleció. Al retirar la sonda de Levin, se observó la presencia de un *Ascaris lumbricoides* hembra que medía 20 cm de longitud por 6 mm de diámetro, que había ingerido el catéter calibre 14, 4.67 mm de diámetro (Figuras 1, 2 y 3) y que salía hasta el ano subterminal. No se



**Figura 3.** Acercamiento del parásito fijado en formalina. El parásito, debido a sus movimientos, ha perdido la superficie abollonada, pero conserva en el tercio medio del esófago la sonda nasogástrica.

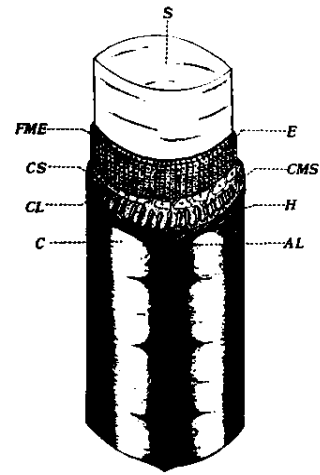


**Figura 4.** Microfotografía del tercio superior del esófago donde la flecha indica la situación de la sonda, la cual no aparece debido a su birrefringencia X 100.



**Figura 5.** Corte transversal de *Ascaris* para mostrar el útero, las células epiteliales columnares que revisten la pared uterina y los huevecillos que llenan por completo la luz del útero X 100.

efectuó estudio post mortem. El espécimen se envió a estudio histológico.



**Figura 6.** Dibujo esquemático del nemátodo, que aparece como un tubo dentro de otro tubo. c, cutícula; al, ala lateral; cl, cordón lateral; h, hipodermis; cms, células músculo somáticas; cs, células somáticas; fme, fibras del musculosomático; e, esófago; s, sonda. (Modificado de Chitwood, M) (Lichtenfels, J. R.: Identification of parasitic metazoa. Experimental Parasitology, 1972; 32:407).

## DISCUSION

La ascaridiasis complicada puede ser un hallazgo fortuito, y generalmente se encuentra en pacientes muy parasitados. El caso que presentamos ejemplifica este hecho y bien pudo haberse encontrado en otras áreas de las diferentes especialidades médicas.

*Ascaris lumbricoides* es un nemátodo de extremos aguzados, color rosa nacarado; dos estrias laterales recorren su cuerpo en sentido longitudinal y posee una boca con tres labios carnosos, finamente dentados con un orificio central triangular. Otros nemátodos, pueden fijarse a la mucosa intestinal mediante su cápsula bucal, y con los dientes y placas cortantes destruyen epitelios, succionan masas tisulares y se desprenden para fijarse en otros puntos del intestino y dejan ulceraciones que contribuyen en la patología intestinal, no así *Ascaris lumbricoides*.

En un corte transversal del nemátodo, éste aparece como un tubo dentro de otro tubo (Figura 6). El tubo exterior está formado por la pared del cuerpo, con sus apéndices, y el tubo interno por el esófago, con su luz trirradial. La pared del cuerpo se compone de cutícula e hipodermis; esta última se proyecta en la cavidad del cuerpo en forma de cordones. Los músculos somáticos son únicos porque cada uno emite una extensión que los adhiere a uno de los cordones. El esófago es muscular y sus fibras musculares se extienden desde la pared hasta su luz; la contracción de estos músculos abre la luz y permite la entrada de alimento.

Múltiples observaciones de la emigración del parásito se basan en la conclusión de que la cabeza del nemátodo se empeña en ocupar un orificio, el cual actúa como un poderoso estímulo que induce al gusano en su avance hacia cualquier foramen natural o artificial.

El incidente que presentamos, en el momento de retirar la sonda nasogástrica (Figura 1 y 2), mostró plegamientos que le dan una apariencia segmentada y corrugada. En el corte histológico teñido con el método de hematoxilina y eosina se aprecia la cutícula, hipodermis y musculatura somática, y por birrefringencia, la sonda de plástico adosada a la pared esofágica. La luz trirradial del tracto digestivo se ha perdido y el epitelio columnar, con su borde interno y microvellosidades, se encuentra distendido (Figura 4). En otro nivel de corte, se aprecia el útero, las células epiteliales, columnas que revisten la pared uterina, y los huevecillos que llenan por completo la luz del útero (Figura 5).

Si se toma en consideración que el esófago del parásito es primordialmente muscular y que estos músculos se extienden desde la pared hasta su luz, se dilatan al extremo de tolerar la ingestión de la sonda, y permitir su llegada hasta el intestino posterior o recto. Este hallazgo, aunado a la probable presencia de enzimas líticas en la boca del verme, coadyuvaría en el huésped a la diversa patología que observamos en nuestra experiencia y en la revisión de la literatura.

Si a los pacientes con ascariasis masiva, después de aplicarles un enema evacuante en ayunas, se les da por vía oral medio de contraste y se les toman, después de un tiempo conveniente, radiografías de abdomen, será posible visualizar los ascárides cuando éstos degluten el bario y la imagen se traduce radiológicamente como hilos, los que se comparan a una "madeja de estambre". Si el paciente ha ingerido alimentos, el ascáride no deglute el bario y éste quedará embarrado en la superficie de los mismos, lo que da la imagen de una banda radiotransparente.

En un modelo teórico y basados en el hecho fortuito de la ingestión de una sonda de grueso calibre, se podría investigar la ingestión de alimento comprimido de diverso calibre mezclado con bario en animales o en pacientes muy parasitados con ayuno prolongado. Esto permitiría confirmar las hipótesis de que los labios carnosos y el esófago se dilatan y toleran grandes cantidades de alimento por el parásito.

## RECONOCIMIENTO

**Agradecemos:** A la Srita. Inés Pérez Barrientos, su colaboración con la elaboración del presente manuscrito.

## REFERENCIAS

- Boettiger C, Werne J: *Ascaris lumbricoides* found in cavity of human heart, *JAMA* 1929; 93:32.
- Sobrinho VM da C, Ferreira D y Faria M: *Ascariasis cardiaca* *Rev Goiana Med* 1972; 18:215-226.
- Middleton LA: Pulmonary gangrene with empyema and acute meningitis due to *Ascaris lumbricoides*. *Can Med Assoc J* 1929; 20:510.
- Bustamante SJ, Martuscelli QA y García ED: Ascariasis complicada: Informe de 12 casos de autopsia. *Gac Méd Méx* 1979; 115:519-526.
- Zwuirn D, Joyeaux CH, y Aboucaya, A: *Ascaris lumbricoides* dans la cavité pleurale au cours d'une pleurésie purulente. *Marseille Med* 1935; 72:701-715.
- Sultan KM, Ali ZS: Biliary ascariasis. A common cause of biliary and pancreatic disease in an endemic area. *Gastroenterol* 1985; 88:418-23.
- Santillán DP, Juárez CF, Guraieb BE, Gallo RS, De la Rosa LC: parasitosis de las vías biliares: *Ascaris lumbricoides*. *Rev Invest Clin* 1986; 38:297-302.
- Creml BJ: Biliary parasites. *Br J Radiol* 1969; 42:506-8.
- Khuroo MS, Zargar SA, Mahajan R: Hepatobiliary and pancreatic ascariasis in India. *Lancet* 1990; 335:1503-6.
- Mazumdar H y Col: Peritonitis with roundworms in the peritoneal cavity. *India Pediatr* 1977; 14:73.
- Hakami M, Kharrad M and Mosavy SH: Escape of ascarides through herniorrhaphy wounds. *Am J Proctol* 1976; 23:47-48.
- Nacken P: *Ascaris lumbricoides* in der tube. *Zentralbl F Gynak* 1920; 44:346.
- Carten M: *Ascaris lumbricoides* in bladder. *Dtsch Med Wochenschr*, 1927; 53:411.
- Bustamante SJ, Martuscelli A y Tay J: Ectopic ascariasis: report of a case with adult worms in the kidney. *Amer J Trop Med Hyg* 1977; 266:568-9.
- Camargo HW and Lima EC: Ascariodose do ouvido médio (observação a respeito de un caso). *Folia Clin Biol S Paulo* 1954; 21:201-204.
- Biagi FF y Beltrán Brown F: Observaciones sobre 8 casos de complicaciones quirúrgicas de la ascariasis. *Bol Med Hosp Infant Méx* 1962; 194:447-454.
- Kalejaiye EO, Solanke TF, Adekunle O and Ogumbryt O: Biliary lithiasis associated with ascariasis in a Nigerian woman. *Arch Surg* 1977; 112:645-647.
- Vejano D: Ascariasis of the digestive tract. *Arch di Radiol* 1927; 3:409-417.
- Caldwell FC: Death caused by ascarides. *Am J Trop Med* 1922; 2:213.
- Losstrom JF y Koch DA: The diagnosis of ascaris infestation by serial examination of the small intestine. *Am J Roent* 1947; 57:449-452.
- Laviada F: Ascariasis hepática. *Rev Gastroenterol Méx* 1968; 33:419-13.
- Perlingiero JG and György P. Chronic eosinophilia: Report of a case with necrosis of liver, pulmonary infiltrations, anemia and ascaris infection. *Am J Dis Child* 1947; 73:34-43.
- Phills JA, Harrold, AJ, Whiteman GV and Perelmutter L: Pulmonary infiltrates, asthma and eosinophilia due to ascaris infestation in man. *N Engl J Med* 1972; 286:965-970.
- Proffit RD and Walton BC: *Ascaris pneumonia* in a two-year-old girl. Diagnosis by gastric aspirate. *N Engl J Med* 1962; 266:931-934.
- Sterling R and Guay AJL: Invasion of female generative tract by *Ascaris lumbricoides*. *JAMA* 1936; 107:2046-47.
- Khuroo MS, Zargar SA, Mahajan R: Hepatobiliary and pancreatic ascariasis in India. *Lancet* 1990; 335:1503-6.
- Koino S: *Experimental infection with Ascaris in human body with special reference to the clinical symptoms of ascaris pneumonia*. Tokyo Liji Shinshi. October, 1922.
- Reddy CRRM, Venkateswar Rao D, Sarma ENB and Swamy G M N: Granulomatous peritonitis due to *Ascaris lumbricoides* and its ova. *J*

## La insólita ingestión de una sonda nasogástrica por un *Ascaris lumbricoides*

---

- Trop Med Hyg* 1975, 78:146-149.
29. Arean VM, Castells J, Herron C y Grandall C: Further on the pathogenesis of the ascaridic granuloma. *Amer J Trop Med Hyg* 1962; 11:731-738.
30. Gardida A, Rodríguez VH y Martuscelli QA: Neumonía eosinofílica por larvas de *Ascaris lumbricoides*. Presentación de 4 casos. *Rev Méx Pediatr* 1965; 346:226-231.
31. Beautyman W, Beaver PC, Buckley JJC and Woolf AL: Review of a case previously reported as showing an ascarid larva in the brain. *J Pathol Bacteriol* 1966; 91:271-273.
32. Cartas al editor: Ortega R: An unusual cause of nasogastric tube obstruction: *Anesth Analg* 1992; 75:141-56.
33. Beaver PC: Ascaris strangled in a shoe-eyelet. *Am J Trop Med Hyg* 1964; 13:295-296.
34. Fritz O. Askariden des Magndarmtraktes in Röntgenbild. *Fortschr, a.d. Geb D Röntgestr* 1992; 29:591-593.