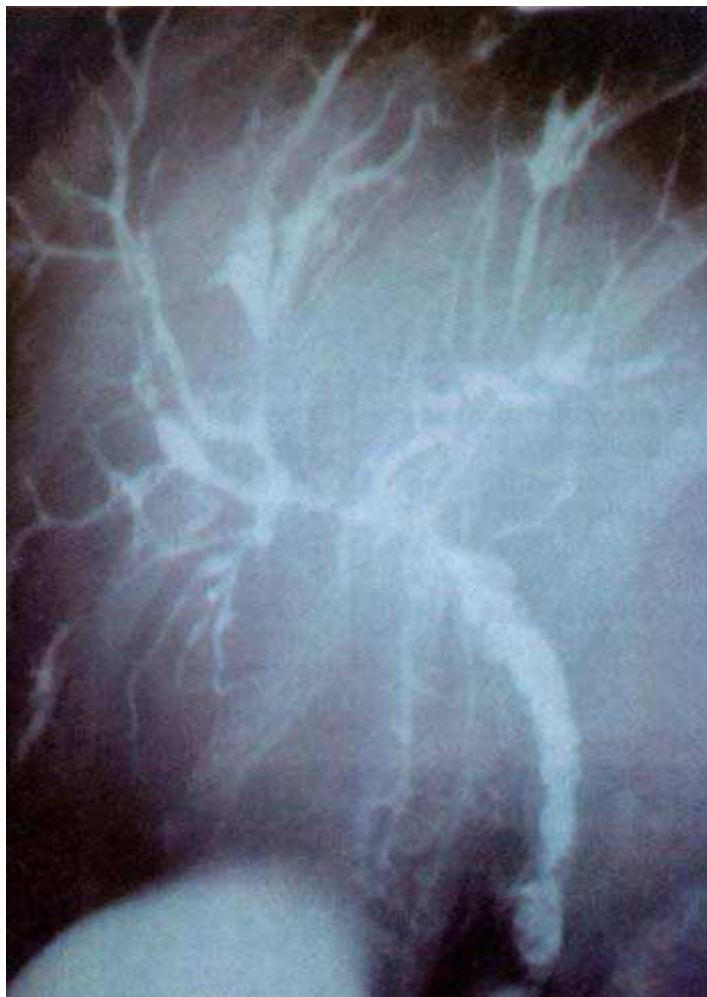


Imágenes Clínicas en Gastroenterología

Colangitis Esclerosante Primaria



Mujer de 33 años con diagnóstico endoscópico e histológico de Colitis Ulcerativa Crónica Inespecífica (CUCI) de 17 años de evolución. Acudió a la consulta externa con prurito generalizado, ictericia, coluria, hipocolia e hiperpigmentación cutánea en zonas expuestas. Negó xantomas o xantelasmas. Físicamente, se encontró en buenas condiciones generales, sin hipotrofia muscular, ictericia intensa sin telangiectasias. El abdomen estaba blando, sin ascitis, masas ni visceromegalias. El laboratorio mostró biometría hemática normal. TP 15/13", colesterol 440 mg, TGO 93, TGP 86, bilirrubinas totales 5.4 mg, fosfatasa alcalina 1,000 UI, proteínas totales 6.8 g, electroforesis de proteínas normal; los anticuerpos antimitocondriales, antimúsculo liso, antinucleares y perfil completo de virus de la hepatitis, negativos. El ultrasonido del hígado fue normal. Mediante endoscopia digestiva proximal, se descartaron várices esofágicas. Se llevó a cabo Colangiopancreatografía Endoscópica (CPE) y se canuló selectivamente conducto colédoco, que demostró calibre muy reducido, con imagen arrosariada sin dilatación; a la presión ejercida permitió el llenado de la totalidad del árbol biliar y en la porción intrahepática se mostraron conductos distorsionados, con áreas estrechas e irregulares, así como áreas de mínima dilatación. Vesícula dilatada y cístico permeable. Se mantiene en control y una biopsia reportó cirrosis biliar secundaria a colangitis esclerosante con datos de moderada actividad.

Dr. Alfredo Güitrón *, Dr. Raúl Adalid †, Dr. Luis E. Manriquez ‡

* Departamento de Endoscopia Gastrointestinal, † Departamento Clínico de Gastroenterología, ‡ Departamento de Anatomía Patológica.
Correspondencia: Hospital de Especialidades No 71, Centro Médico Torreón, IMSS, Blvd. Revolución y Calle 26, 27000, Torreón, Coahuila.