

El Síndrome de Fitz-Hugh-Curtis. Causa Frecuente de Error de Diagnóstico en Hepatología y Gastroenterología

Dr. Diego García-Compean *, Dra. Dora Alicia García-Cantú *, Dr. Francisco Javier Bosques-Padilla *,
Dr. Héctor Maldonado Garza *, Dr. Henri Michel †

* Servicio de Gastroenterología, Depto. Medicina Interna, Hospital Universitario "Dr. José Eleuterio González", Av. Madero y Gonzalitos, Apdo. Postal 1-4469-Mitras, 64460. Monterrey, N.L., México. † Service d' Hépatogastroenterologie, Hopital Saint Eloi 34295, Montpellier, France. Tel.: 67 33 70 61.

Fax: 67 52 38 97.

Recibido para publicación: 12/VII/94. Aceptado para publicación: 14/VI/95.

RESUMEN Antecedentes: El síndrome de Fitz-Hugh-Curtis (FHC) consiste en perihepatitis secundaria a infección pélvica. Descrito inicialmente como una complicación debida al gonococo, en la actualidad es producido más a menudo por *Chlamydia trachomatis*. Se observa en el 5 a 10% de las mujeres con salpingitis o esterilidad tubaria en los países desarrollados. Su prevalencia en México se desconoce, pero podría ser similar a la observada en otros países en vías de desarrollo (34%). **Métodos:** Se revisaron en bases de datos (Med Line y Current Contents) artículos sobre FHC publicados en los últimos 10 años. Se estableció el estado de conocimiento actual con énfasis especial en el diagnóstico serológico. Al mismo tiempo se analizaron las implicaciones en la práctica clínica en nuestro país. **Resultados:** El FHC no es una afección que ponga en riesgo la vida de los pacientes; sin embargo, su reconocimiento temprano es de fundamental importancia por tres razones: 1) Puede ser causa frecuente de error de diagnóstico en mujeres con dolor abdominal, fiebre y leucocitosis, ya que pocas veces se considera dentro del diagnóstico diferencial. A veces, debido a su desconocimiento, se llevan a cabo operaciones innecesarias (colecistectomía, apendicectomía, etc.), 2) es de fácil tratamiento, ya que responde fácilmente a la terapia con antibióticos; 3) su desconocimiento es causa de angustia en el paciente, pues acude con múltiples médicos, y aún más importante es que puede provocar complicaciones graves, como embarazo tubario y esterilidad. El diagnóstico de certeza puede hacerse actualmente por medio de pruebas serológicas, las cuales han reemplazado los costosos e imprácticos métodos de cultivo de muestras del cérvix y de las adhesiones perihepáticas. El diagnóstico morfológico se hace por laparoscopia. **Conclusión:** El FHC debe tomarse en cuenta en el diagnóstico diferencial en mujeres con dolor abdominal, fiebre y leucocitosis. El cambio operado recientemente en la sociedad mexicana en relación a los hábitos sexuales entre los jóvenes podría incrementar este tipo de padecimientos sexualmente transmitidos. Es necesario realizar estudios epidemiológicos con el fin de establecer la prevalencia en México.

Palabras clave: Perihepatitis, Fitz-Hugh-Curtis, *Chlamydia trachomatis*.

SUMMARY Background: The Fitz-Hugh-Curtis Syndrome (FHC) consists of a perihepatitis secondary to pelvic infection. It is frequently observed in young women and some cases have been reported in men. Initially described as a complication of gonococcus, it is actually produced by *Chlamydia trachomatis*. It is observed in 5 to 10 per cent of women with salpingitis or secondary sterility in developed countries. Its prevalence in Mexico is unknown, but it could be similar to the one observed in developing countries (34 per cent). **Methods:** Data base line from Med and Current Contents was reviewed from the last 15 years in order to establish current concepts of FHC and implication to clinical practice was analyzed. **Results:** The FHC may be cause of diagnostic errors in women with abdominal pain, fever and leukocytosis since it is not usually considered in the differential diagnosis. Furthermore, clinical signs of previous or actual pelvic infection are absent in half of these patients. The only way for establishing the diagnosis is by laparoscopy and direct observation of *Chlamydia* in cultures from adhesions on hepatic capsule. There are some serologic tests which are efficacious for diagnosis. Its detection and treatment is very important for avoiding severe gynecologic complications such as ectopic pregnancies or sterility. **Conclusion:** FHC syndrome must be evoked in women with abdominal pain, fever and leukocytosis. The evolution of Mexican society regarding sexual habits may increase sexually transmitted diseases.

Key words: Fitz-Hugh-Curtis, *Chlamydia trachomatis*.

GENERALIDADES

El síndrome de Fitz-Hugh-Curtis (FHC) consiste en perihepatitis secundaria a infección del aparato genital. Se observa generalmente en mujeres jóvenes¹, aunque se han reportado algunos casos en hombres^{2,3}. Inicialmente descrito como una complicación de la infección genital por gonococo⁴, en la actualidad la *Chlamydia trachomatis* es la causa más frecuente en Europa y en los Estados Unidos⁵⁻⁸. Se observa en el 5 a 10% de mujeres con salpingitis y/o esterilidad tubaria en los países desarrollados⁹⁻¹⁶. Su prevalencia se desconoce en México, pero podría ser semejante a la reportada en otros países en vías de desarrollo (34%)¹⁷. El FHC puede ser causa de errores de diagnóstico en mujeres con dolor abdominal, fiebre y leucocitosis, ya que pocas veces se considera dentro del diagnóstico diferencial. Además, los datos clínicos de infección genital previa o concurrente (los cuales podrían hacer sospechar el diagnóstico) están ausentes en más de la mitad de los casos^{9,18-21}. La única forma para hacer el diagnóstico de certeza es por medio de la laparoscopia y la observación directa de la *Chlamydia* en cultivos de muestras tomadas de las adherencias perihepáticas o de la cápsula inflamada²². En la actualidad se cuenta con métodos serológicos menos precisos que el cultivo, pero son satisfactorios y éstos se discutirán adelante. Este síndrome puede confundir al clínico con litiasis biliar, absceso hepático amibiano o piógeno, litiasis renal, con la ruptura de un quiste folicular o una colopatía funcional^{23,24}. En ocasiones se llega al extremo de practicar intervenciones quirúrgicas inútiles, como colecistectomía o apendicectomía.

Su detección y tratamiento son importantes para evitar complicaciones ginecológicas graves, como embarazos extrauterinos^{25,26} y esterilidad tubaria, las cuales ocurren a largo plazo. En el hombre, la uretritis por *Chlamydia* puede ser responsable de infertilidad²⁷. La investigación de la infección en la pareja sexual debe llevarse a cabo sistemáticamente para evitar reinfecciones.

FORMAS CLINICAS

Se distinguen dos formas clínicas bien definidas del síndrome FHC: 1) La forma aguda, llamada también pseudoquirúrgica, y 2) la forma crónica o pseudocolítica.

1) Forma pseudoquirúrgica

Llamada así porque da lugar a síndrome abdominal agudo, el cual puede confundirse con un padecimiento que imponga la indicación de una cirugía

diagnóstica o terapéutica^{23,24}. Esta es la forma aguda del síndrome FHC. Se observa por lo general en mujeres jóvenes de 15 a 35 años de edad, las cuales son hospitalizadas de urgencia por dolor en hipocondrio derecho o epigastrio, de instalación brusca, con irradiación hacia el hombro; se incrementa con la tos y los movimientos corporales y se atenúa con la anteflexión del tronco. Se asocia a náusea y fiebre de 38 o 38.5 °C²⁸.

Entre los antecedentes, casi siempre existe una infección genital latente del postparto o aborto provocado.

Al examen físico, hay dolor a la palpación en el hipocondrio derecho, contracción voluntaria de los músculos abdominales y bloqueo con la respiración profunda. No hay hepatomegalia. La exploración vaginal y rectal es dolorosa. Este cuadro clínico semeja una urgencia quirúrgica, particularmente debido a leucocitosis con neutrofilia (promedio de 13,000 leucocitos/mm³ y 82% de neutrófilos). Las pruebas hepáticas son normales, lo cual indica que, en contraste con el gonococo¹¹, la *Chlamydia* no afecta al parénquima.

Se debe hacer el diagnóstico diferencial con la colecistitis aguda, litiásica o no, la cual puede descartarse porque en el FHC no hay calosfríos ni ictericia y la ecografía de vías biliares es normal; la úlcera péptica perforada se descarta porque no existen datos de peritonitis con rigidez de la pared abdominal (vientre en madera) y en la radiografía de tórax no hay aire subdiafragmático.

Los abscesos hepáticos amibiano y piógeno pueden descartarse debido a la ausencia de masas intrahepáticas en la ecografía de hígado, así como por la negatividad de la prueba serológica específica para amiba (seroameba).

La pancreatitis aguda puede descartarse por ausencia de hiperamilasemia con niveles por arriba de dos veces el valor superior del rango normal.

La pancreatitis crónica se descarta por falta del abuso en la ingesta de bebidas alcohólicas, de diabetes, de esteatorrea y de hiperamilasemia.

La ruptura de un quiste folicular se descarta por carencia de alteraciones menstruales, falta de coincidencia de los síntomas de dolor con la etapa proliferativa de la paciente y ausencia de imágenes quísticas en el ultrasonido pélvico.

La apendicitis aguda puede descartarse por la falta de dolor en el punto de McBurney, dolor a la palpación en la fosa iliaca derecha, signo de Psoas negativo.

El caso de cólico nefrítico por litiasis se puede descartar debido a que en el FHC no hay síntomas urinarios, ausencia de hematuria macro o microscópica y la urografía excretora es normal (Cuadro I).

CUADRO I
DIAGNOSTICO DIFERENCIAL DEL
SINDROME DE FITZ-HUGH-CURTIS

Forma aguda o
pseudoquirúrgica

Absceso hepático amibiano
Absceso hepático piógeno
Pancreatitis aguda
Pancreatitis crónica
Úlcera péptica perforada
Litiasis renal
Ruptura de quiste folicular
Apendicitis aguda
Colecistitis aguda litiásica o alitiásica

Forma crónica o
pseudocolítica

Colon irritable
Síndrome dispéptico

2) Forma pseudocolítica

Llamada así por la semejanza del cuadro clínico con el de colon irritable o la colopatía funcional. Esta es la forma crónica del FHC. Se presenta por lo general en mujeres de 35 a 40 años que padecen crónicamente de leucorrea. Estas pacientes por lo regular consultan consecutivamente a múltiples médicos generales y especialistas, quienes, ante la negatividad de los exámenes de laboratorio y gabinete (ecografía abdominal, TAC y a veces resonancia magnética nuclear), hacen el diagnóstico de colopatía funcional o colon irritable y prescriben un tratamiento con pobres resultados. El cuadro clínico consiste en dolor del hipocondrio derecho, el cual es de intensidad variable o se presenta como una sensación de pesantez a nivel del hipocondrio derecho. La laparoscopia permite descubrir al síndrome de FHC, lo cual confirma el origen venéreo de la infección genital²⁸.

DIAGNOSTICO

El diagnóstico se realiza mediante: 1) Laparoscopia y 2) exámenes bacteriológicos.

1) Hallazgos laparoscópicos

En nuestra experiencia con 100 pacientes, de los cuales 32 casos han sido objeto de publicación²⁸, hemos observado por laparoscopia, en la forma pseudoquirúrgica, una perihepatitis (glisonitis y pseudomembranas) a la cual se asocian frecuentemente adherencias en la cara anterior del hígado y la pared abdominal^{10,20} (figura 1). La vesícula biliar es normal. El peritoneo muestra datos de inflamación y con

frecuencia se encuentra un líquido turbio en la pelvis, en la corredera parietocólica derecha o bajo el borde anterior del hígado. El útero y las trompas tienen aspecto congestivo. En la forma pseudocolítica hemos observado adherencias gruesas entre el hígado y la pared abdominal anterior (cuerdas de iolín) (figura 2).

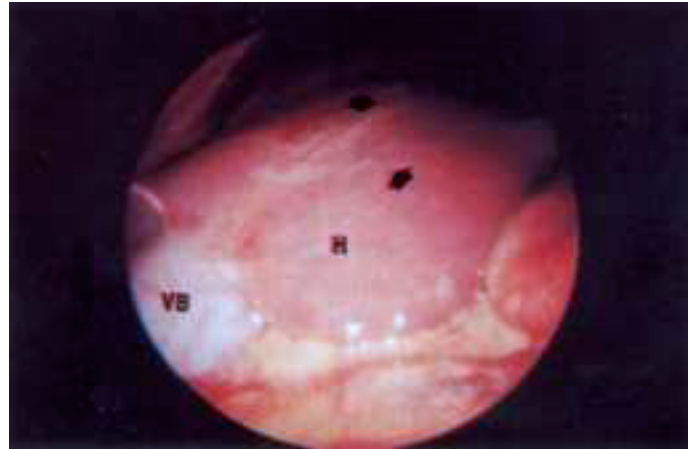


Figura 1. Aspecto laparoscópico de las alteraciones asociadas al síndrome de Fitz-Hugh-Curtis en fase aguda (pseudoquirúrgica). Obsérvense las pseudomembranas en la superficie del hígado (flechas gruesas), las cuales representan una glisonitis. Hígado (H), vesícula biliar (VB).

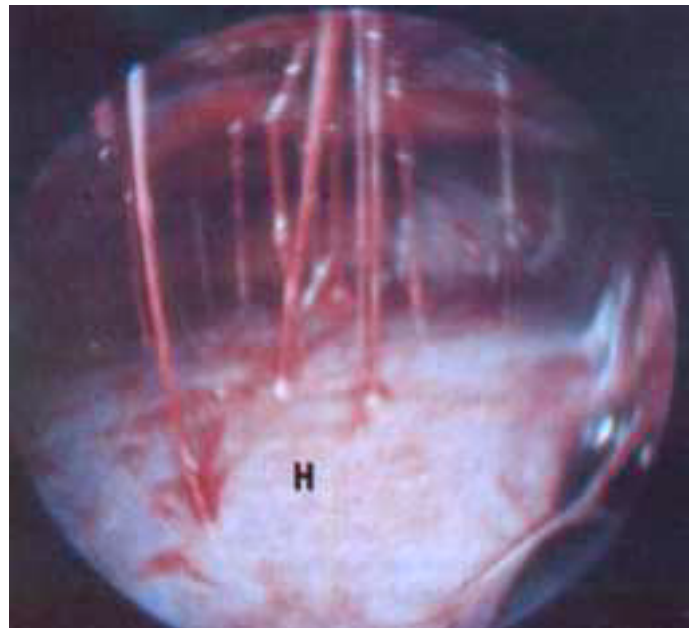


Figura 2. Aspecto laparoscópico de las alteraciones asociadas al síndrome de Fitz-Hugh-Curtis en fase crónica (pseudocolítica). Obsérvense las gruesas adherencias entre el hígado y la pared abdominal anterior (cuerdas de violín). Hígado (H).

2) Diagnóstico bacteriológico y serológico

El diagnóstico de certeza de la infección por *Chlamydia* se lleva a cabo mediante cultivo. Las muestras se toman por curetaje del cuello uterino mediante

examen ginecológico o de las adherencias perihepáticas, de la cápsula o de la mucosidad tubaria mediante laparoscopia^{9,29}. Las muestras son cultivadas en células vivas tipo MacCoy o HeLa 229. Después de 48 horas de incubación, se tiñen con yodo o Giemsa y se buscan al microscopio de luz las inclusiones intracelulares características de *Chlamydia*.

Durante años, el cultivo de *Chlamydia* fue el único método de diagnóstico existente. Sin embargo, debido a que es un método costoso y de difícil elaboración, no se encontraba disponible fácilmente.

Posteriormente fueron introducidos otros métodos de diagnóstico serológico: 1) Reacción de fijación del complemento (positivo a 1:80), la cual utiliza un antígeno del grupo ornitosis-psitacosis, por lo que puede dar reacción cruzada con dicha enfermedad; 2) la inmunofluorescencia indirecta realizada con antígenos específicos de los serotipos D al K. Esta prueba es más sensible que la anterior y da títulos más elevados de anticuerpos (1:128 a 1:256). La detección de IgM es negativa frecuentemente a causa del carácter crónico del FHC; 3) la prueba inmunoenzimática por el método ELISA es aún más sensible y da lugar a títulos superiores de 1:320.

Más recientemente se han introducido otras pruebas directas aún más precisas y complejas en exudado cervical: 1) Prueba de anticuerpos monoclonales fluorescentes para la visualización directa de los cuerpos elementales (CE) de *Chlamydia* en frotis; 2) pruebas inmunoenzimáticas para la detección de antígenos de *Chlamydia* utilizando sueros específicos, y 3) prueba de hibridación con ácidos nucleicos. Estos métodos se basan primordialmente en la detección de antígenos de *Chlamydia* y en la hibridación de ácidos nucleicos³⁰⁻³². Estas últimas pruebas no requieren de manejo o transporte estricto de las muestras y son aparte más fáciles de realizar y menos costosas que el cultivo, por lo que existen cada vez más laboratorios que las tienen disponibles. Aunque estos exámenes no son tan precisos para el diagnóstico de *Chlamydia* como lo es el cultivo, todos tienen un valor predictivo positivo de 70 a 90% y un valor predictivo negativo de 96 a 99%, ambos valores razonables en grupos en los cuales la prevalencia de la infección excede de 10%³². En grupos en los cuales la prevalencia es baja (< del 5%), el valor predictivo positivo es de alrededor del 50%; por esta razón, una prueba positiva en tales circunstancias debe ser considerada como presuntamente positiva hasta que este resultado sea confirmado por otros métodos.

En la actualidad, la detección de antígenos específicos por ELISA en exudado cervical y la detección de anticuerpos en sangre son los métodos de diagnóstico más útiles, por lo que deben realizarse inicialmente.

FISIOPATOGENIA

La fisiopatogenia del síndrome FHC es fácil de entender en la mujer, ya que el sitio de entrada es la vagina, de donde alcanza al útero, a las trompas de Falopio y pasa a la pelvis, en donde se concentra en las correderas parietocólicas y asciende al espacio subfrénico derecho (figura 3). Aparentemente, el espacio subfrénico izquierdo es respetado debido al efecto de contención que ejerce a este nivel el mesocolon sigmoide. En el hombre, el mecanismo fisiopatogénico es más difícil de explicar: desde la uretra los gérmenes podrían pasar a los vasos linfáticos y luego propagarse a la pelvis, la fosa iliaca derecha y el hipocondrio derecho. Otra vía de propagación podría ser la translocación intestinal a partir de infección rectal y finalmente podría propagarse por vía hematógena^{2,3}.

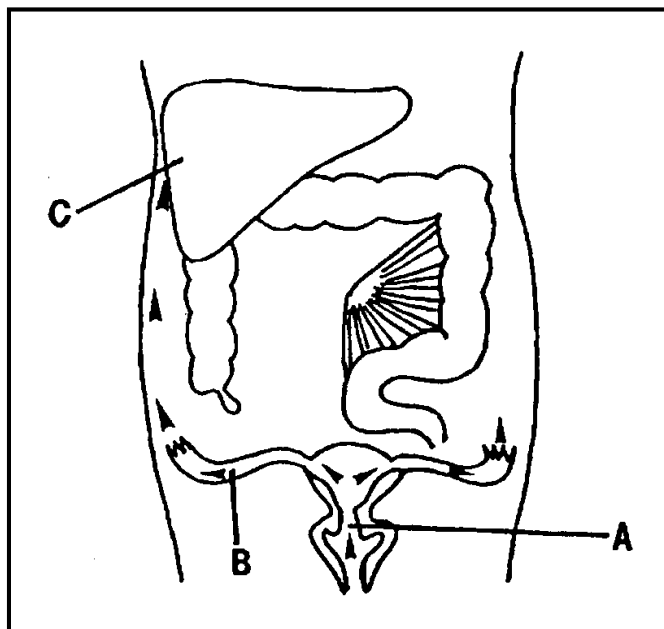


Figura 3. Patogénesis del síndrome de Fitz-Hugh-Curtis. La enfermedad comienza con una infección cervical por *Chlamydia trachomatis* (A). Posteriormente, existe alteración del medio cervicovaginal con proliferación de la flora facultativa en la vagina y finalmente vaginosis bacteriana. Los patógenos cervicales originales o la flora bacteriana que causa la vaginosis, o ambos, ascienden al endometrio, trompas de Falopio y la cavidad peritoneal (B); entonces se instala una enfermedad pélvica inflamatoria y por continuidad las bacterias llegan al hígado (C).

ETIOLOGIA

En el pasado, el germen que con más frecuencia causaba este síndrome era el gonococo. Actualmente lo es la *Chlamydia trachomatis*, principalmente los serotipos del D al K. La *Chlamydia* es una bacteria gramnegativa, de reproducción obligadamente intra-

celular y con incapacidad para sintetizar ATP. Su ciclo de desarrollo es único entre los procariotes. Las células huésped (principalmente epiteliales) se infectan con los llamados cuerpos elementales (CE), los cuales se reorganizan en el interior de la célula para dar lugar a los cuerpos reticulares (CR) metabólicamente activos. Los CR se multiplican por fisión binaria y, después de su transición a CE infecciosos, son liberados en un lapso de 48 a 72 horas. El género *Chlamydia* puede causar infecciones subclínicas en la conjuntiva, el pulmón, el cérvix y la uretra³³. Los serotipos del D al K son los responsables de infecciones urogenitales y perinatales; y son más frecuentes actualmente que el gonococo en las infecciones sexualmente transmisibles. Puede ser que existan otras bacterias implicadas, como el *Mycoplasma hominis* o el *Ureaplasma*, o, más raramente, los anaerobios. En efecto, esas bacterias se pueden hallar en las salpingitis, pero no se han encontrado hasta ahora en el síndrome FHC.

PRONOSTICO

El síndrome de FHC mejora ostensiblemente después del tratamiento médico adecuado. Sin embargo, las medidas terapéuticas deben enfocarse a evitar las complicaciones de la infección por *Chlamydia*. Desgraciadamente, un gran número de casos sufren de infecciones subclínicas, muchos de los cuales son el resultado de un tratamiento antibiótico incompleto, ya que el paciente presenta mejoría clínica de una infección genital a los pocos días de iniciado el tratamiento. Desde 1985, el Centro de Control de Enfermedades y Prevención de los Estados Unidos (CDC) sugiere la realización de pruebas serológicas de rutina en toda mujer en etapa sexual activa entre los 20 y 25 años^{38,39}, conducta que debe intensificarse si ésta pertenece al grupo de alto riesgo (promiscuidad sexual, enfermedades venéreas, etc.). Las consecuencias de la infección crónica son catastróficas, como lo demuestra la elevada frecuencia de embarazos ectópicos y esterilidad secundaria (11 a 30%). El hombre no está exento de complicaciones, ya que la infección crónica se puede asociar a infertilidad secundaria²⁷. Hay que tomar en cuenta que el FHC afecta en general a mujeres jóvenes, quienes aún no han terminado de planificar su familia.

TRATAMIENTO

El tratamiento es médico. La administración de antibióticos debe prolongarse durante 4 a 6 semanas debido a la lentitud de su ciclo de multiplicación intracelular. Hay que administrar como antibióticos de primera elección las tetraciclinas (doxiciclina o minociclina oral o IV a la dosis de 200 mg/día); la

eritromicina también puede utilizarse a la dosis de 1 a 1.5 gramos por día³⁴. Es necesario tratar al mismo tiempo a la pareja sexual, ya que el alojamiento genital de la *Chlamydia* es asintomático en el 15% de los casos en el hombre y en el 20% en la mujer.

Las recidivas pueden deberse a: 1) Tratamiento antibiótico inadecuado o insuficiente; 2) administración del antibiótico por corto tiempo; 3) ausencia de detección de la infección en la pareja.

Se puede administrar además un tratamiento con analgésicos antiinflamatorios si es necesario. En ocasiones, puede persistir el dolor abdominal después de la eliminación de la infección mediante tratamiento antibiótico. Algunos autores han propuesto que este dolor puede deberse a la persistencia de las adherencias hepatoperitoneales, las cuales harían tracción en la cápsula hepática, particularmente con los movimientos de deambulación. Con base en esto se ha sugerido la lisis o el corte de dichas adherencias por laparoscopia^{35,36}. Existen algunos informes en los cuales este tratamiento se ha revelado eficaz³⁶. Las quinolonas, particularmente la ofloxacina, 400 mg dos veces al día durante 10 días, han demostrado su eficacia en los casos de alergia a las tetraciclinas y eritromicina. Recientemente, se ha sugerido la azitromicina como dosis única (1 gramo) por vía oral en los casos de uretritis o cervicitis no complicadas³⁷.

REFERENCIAS

1. Michel H, Pérez C. Le syndrome de Fitz-Hugh Curtis. *Presse Med* 1983;12:1969-1970.
2. Hamdan M, Johane H, Benhamou G. The Fitz-Hugh Curtis syndrome in a man revealed by ectopic appendicitis. *Eur J Med* 1992;1:314-315.
3. Kimball MW, Knee S. Gonococcal perihepatitis in a male: the Fitz-Hugh Curtis syndrome. *N Engl J Med* 1970;2:1082-1084.
4. Fitz-Hugh T Jr. Acute gonococcal peritonitis of the right upper quadrant in woman. *JAMA* 1934;102:2094-2096.
5. Litt IF, Cohen MI. Perihepatitis associated with salpingitis in adolescents. *JAMA* 1978;240:1253-1254.
6. Dalaker K, Gjonnaess H, Kuile A, Urnes A, Anestad G, Bergan T. Chlamydia trachomatis as a cause of acute perihepatitis associated with pelvic inflammatory disease. *Br J Vener Dis* 1981;57:41-43.
7. Muller-Schoop JW, Wang SP, Munzinger J, Schlapfer HU, Knoblauch M, Amman RW. Chlamydia trachomatis as a possible cause of peritonitis and perihepatitis in young woman. *Br Med J* 1978;1:1022-1024.
8. Stamm WE. Toward control of sexually transmitted chlamydial infections. *Ann Intern Med* 1993;119:432-434.
9. Henri Suchet J, Solal P, Loffredo V, Pez JP. Perihepatites (Fitz-Hugh Curtis syndrome) infracliniques au cours des salpingites ou des sterilités tubaires. Cultures positives pour Chlamydia trachomatis dans les adherences perihepatiques. *Presse Med* 1982;12:27.
10. Wang SG, Eschenbach DA, Holmes KK, Wager C, Grayston JT. Chlamydia trachomatis infection in Fitz-Hugh Curtis syndrome. *Am J Obstet Gynecol* 1980;138:1034-1038.
11. Wolner-Hansen P, Westrom L, Mardh PA. Perihepatitis and chlamydial salpingitis. *Lancet* 1980;1:901-903.
12. Paavonen J, Saikku P, Von Knorring J et al. Association of infection with chlamydial trachomatis with Fitz-Hugh Curtis syndrome. *J Inf*

Syndrôme de Fitz-Hugh-Curtis

- Dis 1987;114:176.
13. Darougar S, Forsey T, Wood JJ et al. Chlamydia and the Curtis Fitz-Hugh syndrome. *Br J Vener Dis* 1981;57:391-394.
 14. Fransen L, Avants D, Piot P. Genital chlamydial infection with perihepatitis (Fitz-Hugh Curtis syndrome). *Acta Clin Belg* 1982;37:314-317.
 15. Bolton JP, Darougar S. Perihepatitis. *Br Med Bull* 1983;39:159-162.
 16. Simson JN. Chlamydial perihepatitis (Curtis-Fitz-Hugh syndrome) after hydrotubation. *Br Med J Clin Res* 1984;289:544-554.
 17. Picaud A, Berthonneau JP, Nlome Nze AR, Ogowet-Igumu N, Eugongah-Beka T, Faye A. Serology of chlamydia and ectopic pregnancy. Incidence of Fitz-Hugh Curtis syndrome. *J Gynecol Obstet Biol Reprod*. Paris 1991;20:209-215.
 18. Amin Hanjani S, Neely T, Chatwan A. Perihepatic adhesions are not necessarily pathognomonic of pelvic infection. *Am J Obstet Gynecol* 1992;167:115-116.
 19. Katzman DK, Frudman IM, McDonald CA, Litt IF. Chlamydia trachomatis Fitz-Hugh Curtis syndrome without salpingitis in females adolescents. *AJCD* 1988;142:996-998.
 20. Loret de Mola JR, Walters MD. Perihepatic adhesions and pelvic infections (Letter). *Am J Obstet Gynecol* 1993;162:432-433.
 21. Litt IF, Cohen MI. Perihepatitis associated with salpingitis in adolescents. *JAMA* 1978; 240:1253-1254.
 22. Poynard T, Mazon MC, Vacherot B, Florent C, Nataf C, Scieux C et al. Perihepatites *Chlamydia trachomatis*. Etude de cinq cas et revue de la littérature. *Gastroenterol Clin Biol* 1982;6:321-325.
 23. Wood JJ, Bolton JP, Cannon SR et al. Biliary type pain as a manifestation of genital tract infection. The Curtis Fitz-Hugh syndrome. *Br J Surg* 1982;69:251-253.
 24. Smith MC. Left upper quadrant presentation of Fitz-Hugh Curtis syndrome in adolescent. *West J Med* 1979;130:70-72.
 25. Walters MD, Eddy CA, Gibbs RS, Schachter J, Holden AEC, Pownerstein CJ. Antibodies to *Chlamydia trachomatis* and risk for tubal pregnancy. *Am J Obstet Gynecol* 1988;159:942-946.
 26. Conway D, Caul EO, Hull MG et al. Chlamydial serology in fertile and infertile woman. *Lancet* 1984;1:191-193.
 27. Greendale GA, Haas ST, Holbrook K, Walsh B, Schachter J, Phillips RS. The relationship of *Chlamydia trachomatis* infection and male infertility. *Am J Public Health* 1993;83:996-1001.
 28. Bauret P, Bories P, Mirouze D, Duhamel O, Aubin JP, Pérez C, Michel H. New laparoscopic findings in chlamydial perihepatitis (abstract). *J Hepatol* 1985; 1(supplement):517.
 29. Wolner-Hansen P, Svensson L, Westrom L, Mardh PA. Isolation of chlamydia trachomatis from the liver capsule. *N Engl J Med* 1982; 306:113.
 30. Barnes RC. Laboratory diagnosis of human chlamydial infections. *Clin Microbiol Rev* 1989;2:119-136.
 31. Orfila J. Le diagnostic biologique des infections chlamydia. *Rev Fr Gynecol Obstet* 1984;79:609-615.
 32. Stamm WE. Laboratory diagnosis of chlamydial infection. En *Chlamydial infections*. Bowie WR, Caldwell HD, Jones RP, Mardh PA, Ridgway GI, Schachter J, Stamm WE, Ward JE eds. Cambridge: Cambridge University Press 1990:460-470.
 33. Oehme A, Musholt PB, Dreesbach K. *Chlamydial as pathogens*. An overview of diagnostic techniques, clinical features and therapy of human infections. *Klin Wochenschr* 1991;69:463-473.
 34. *Chlamydia trachomatis infections: policy guidelines for prevention and control*. MMWR: Recommendations and reports 1985;34:535-745.
 35. *Recommendations for the prevention and management of Chlamydia trachomatis infections* 1993; MMWR; 42 (RR-11):1-36.
 36. Jones RB. New treatments for *Chlamydia trachomatis*. *Am J Obstet Gynecol* 1991;164:1789-1793.
 37. Glaser D, Mason A. Lysis of adhesions in perihepatitis (Letter). *J Clin Gastroenterol* 1991; 13:719-720.
 38. Owens S, Yeko TR, Bloy R, Maroulis GB. Laparoscopic treatment of painful perihepatic adhesions in Fitz-Hugh Curtis syndrome. *Obstet Gynecol* 1991; 78:542-543.
 39. Martin DH, Mroczkowski TF, Dalu ZA, McCarty J, Jones RB, Hopling SJ et al. A controlled trial a single dose of azithromycin for the treatment of chlamydial urethritis and cervicitis. *N Engl J Med* 1992;327:921-925.