

# Enteropatía Neutropénica Asociada a Mieloma Múltiple

Dr. Armando Gamboa-Domínguez \*, Dr. José Luis Velázquez-Ceceña \*, Edgardo Reyes-Gutiérrez \*

\* Departamento de Patología. Instituto Nacional de Nutrición Salvador Zubirán.

Correspondencia: Armando Gamboa Domínguez, Vasco de Quiroga Núm. 15, Col. Tlalpan, México 14000, D.F.

Recibido para publicación: 18-I-95. Aceptado para publicación: 15-III-95.

**RESUMEN** La enteropatía neutropénica (EN) es una entidad de inicio súbito y con frecuencia grave. La mayoría de casos informados se han identificado al complicar el curso clínico de niños neutropénicos bajo tratamiento para leucemias y linfomas. Con menor frecuencia es observada en adultos neutropénicos con tratamientos para enfermedades autoinmunes, anemia aplásica neutropenia cíclica benigna o neoplasias sólidas. Únicamente existen dos casos publicados en los que se encontró asociada a mieloma múltiple (MM). El presente caso corresponde a un hombre de 62 años de edad con diagnóstico de MM de diez meses de evolución y en tratamiento con quimioterapia de rescate. Tres días antes del fallecimiento presentó dolor abdominal, náusea, vómito, diarrea y rectorragia. El estudio de autopsia reveló lesiones ulceradas con engrosamiento de la pared colónica en 40% de la superficie y en 5% del ileon terminal. Histológicamente se identificó necrosis isquémica de mucosa y submucosa con invasión bacteriana y ausencia de inflamación aguda. Al igual que los casos informados, recibió vincristina y esteroides pocos días antes de presentar neutropenia grave. El presente trabajo ilustra las características clínicas y morfológicas del tercer caso de asociación de EN con MM, y el primero informado en nuestro medio.

**Palabras clave:** Enteropatía neutropénica, mieloma múltiple, asociación, morfología, quimioterapia.

**SUMMARY** Neutropenic enteropathy and multiple myeloma. Neutropenic enteropathy (NE) is an acute entity with an aggressive clinical behavior. The most common reported association of NE is with neutropenic children under chemotherapy for leukemias and lymphomas, other less common causes include: neutropenic adults with treatment for autoimmune diseases, aplastic anemia, cyclic benign neutropenia or solid neoplasms. There are two cases of NE associated to multiple myeloma (MM). There was a 62 year old man with MM diagnosed ten months earlier and under chemotherapy. He developed abdominal pain, nausea, vomiting, diarrhea and rectal bleeding three days before death. The autopsy study revealed ulcers and thickening of the colonic wall in 40% of the entire surface, and in 5% of the ileum. The microscopic analysis revealed mucosal and submucosal ischemic necrosis, and bacterial invasion without acute inflammatory response. As the two previously reported cases, he received vincristine and steroids a few days before developing neutropenia. This report shows the clinical and morphologic findings of the third case of the association of NE and MM, and the first one illustrated in Mexico.

**Key words:** Neutropenic enteropathy, multiple myeloma, association, morphology, chemotherapy.

## INTRODUCCION

La enteropatía neutropénica (EN) es una entidad de instalación súbita y a menudo fatal que complica el curso clínico de pacientes con neoplasias hematológicas<sup>1</sup>, tumores sólidos, anemia aplásica<sup>2</sup>, enfermedades autoinmunes<sup>3,4</sup>, neutropenia cíclica benigna<sup>5</sup>, inmunodepresión post-trasplante y administración de sustancias mielotóxicas<sup>6,7</sup>.

Se caracteriza morfológicamente por la presencia de necrosis con úlceras en la mucosa, asociadas con hemorragia y edema de la submucosa y a necrosis panmural en parches<sup>1</sup>. Ha sido descrita como enterocolitis necrosante<sup>2</sup>, síndrome ileocecal<sup>7</sup>, enterocolitis neutropénica<sup>1</sup> y tiftitis (gr. *thyplon*: ciego)<sup>3</sup>.

En la actualidad, se considera que el componente inflamatorio de la EN es de menor importancia en su génesis y, debido a la diversidad de mecanismos que

**CUADRO 1**  
**ENTEROCOLITIS NEUTROPENICA ASOCIADA A MIELOMA MULTIPLE**

Número de caso	Edad	Sexo	Cuadro clínico abdominal	Radiografía de abdomen	Tratamiento quirúrgico	Evolución
1 <sup>9</sup>	49	F	Fiebre, dolor abdominal, hipotensión.	Masa en flanco derecho. TAC: Perforación.	Ileocolectomía parcial	Adecuada
2 <sup>10</sup>	57	F	Fiebre, dolor abdominal difuso, sangrado rectal.		Hemicolectomía derecha con ileostomía.	Falleció, no se realizó estudio de necropsia

\* Referencia bibliográfica.

influyen en su fisiopatogenia, se ha preferido utilizar el término genérico de enteropatía<sup>3</sup>.

Los síntomas clínicos de la EN son característicos pero poco específicos; es por ello que con frecuencia esta entidad no se diagnostica premortem y un alto porcentaje de casos son hallazgos de autopsias<sup>3,8</sup>.

Hasta donde sabemos, únicamente se han informado dos casos asociados a mieloma múltiple (MM)<sup>9,10</sup>, ambos manejados quirúrgicamente, uno con evolución favorable y el otro falleció sin que se llevara a cabo un estudio de autopsia (véase Cuadro 1).

En este trabajo describimos el primer caso de EN asociada con MM en nuestro medio, con estudio postmortem.

### PRESENTACION DEL CASO

Hombre de 62 años que inició 10 meses antes de su fallecimiento con dolor lumbar, fiebre, astenia, adinamia y pérdida de 20 kg de peso. En una serie ósea se identificaron lesiones líticas en cráneo, pelvis, fémur y tibia. Se estableció diagnóstico de mieloma múltiple en estadio III B y se iniciaron ciclos mensuales de quimioterapia con base en procarbazona, melfalán y prednisona.

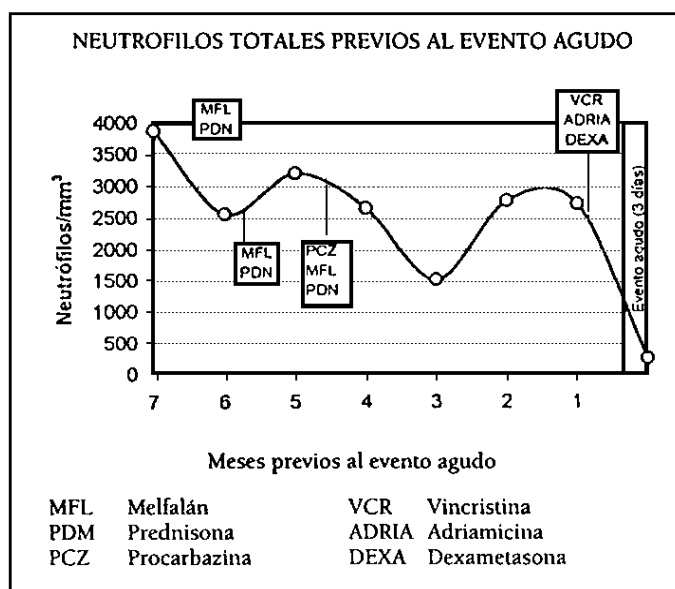
Tres días antes del deceso, el paciente presentó súbitamente dolor abdominal difuso de tipo cólico intenso, náusea, vómito y posteriormente diarrea líquida sin moco, pus, pujo, tenesmo o sangre. Se realizó rectosigmoidoscopia, con la cual se identificó congestión y friabilidad de la mucosa sin manifestación de úlceras. Se tomó biopsia, que fue informada como colitis tóxica por quimioterapia. Un coprocultivo desarrolló *Clostridium peffringens*. Este cuadro abdominal se presentó ocho días después de la administración de un ciclo de quimioterapia de rescate con vincristina, adriamicina y dexametasona (véase la gráfica). El cambio en el esquema de quimioterapia se debió a la ausencia de mejoría clínica y a la sospecha de mieloma

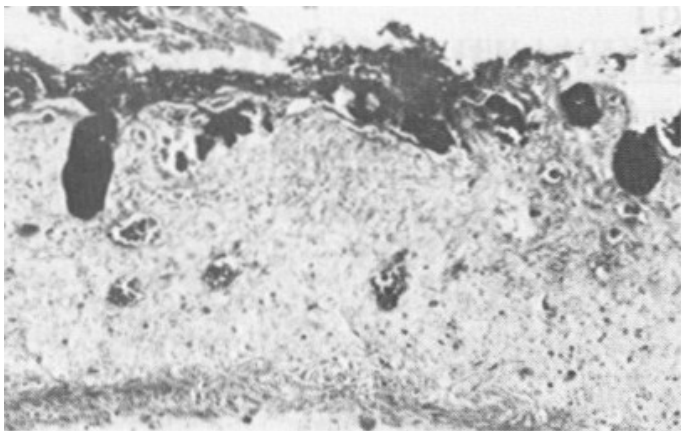
refractario a alquilantes.

Evolucionó hacia el deterioro con desarrollo de hematemesis. Durante la exploración de abdomen mostró dolor difuso, signo de rebote y disminución de frecuencia e intensidad de los ruidos intestinales. Se tomaron placas simples de abdomen, mostrando normalidad del patrón aéreo del intestino, sin neumoperitoneo.

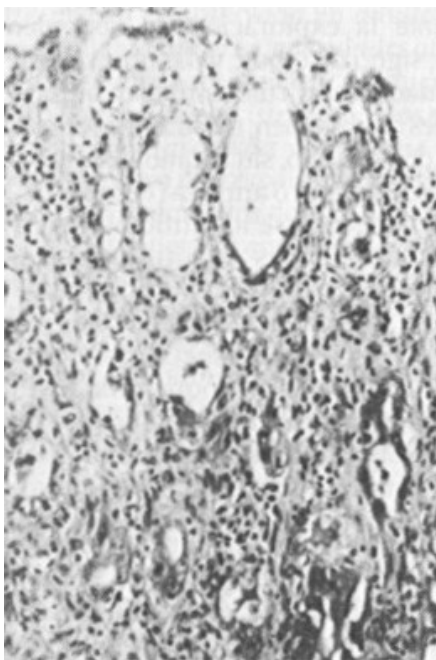
La citología hemática mostró anemia (8.6 mg/dL) y leucopenia (2800). Además, se identificó hiperglicemia (187 mg/dL), elevaciones de nitrógeno-urea (138 mg/dL) y creatinina (5.8 mg/dL), con hipocalcemia (3.1 mg/dL). Se administraron soluciones y se iniciaron antibióticos de amplio espectro. Falleció con un cuadro catalogado como choque mixto.

En la autopsia se identificaron lesiones en 40% del colon, con afección más importante en ascendente, transverso y recto, y en 5% del ileon terminal, que consistían en engrosamiento de la pared enteral debido



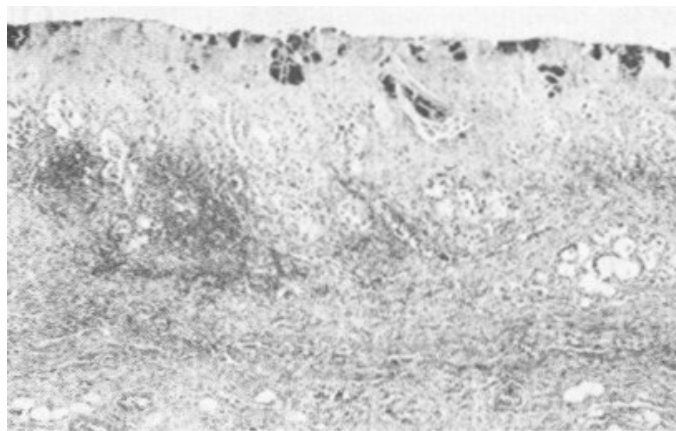


**Figura 1.** Enteropatía neutropénica. La mucosa colónica muestra extensa necrosis isquémica, congestión vascular, sustituyendo al epitelio de la mucosa se identifican abundantes grupos de bacterias. No se identifican polimorfonucleares en las áreas de necrosis.



**Figura 2.** Area mejor preservada de la mucosa colónica. Los enterocitos superficiales están parcialmente substituidos por depósitos fibrinoides y bacterias. Las células epiteliales glandulares muestran cambios tóxicos por medicamentos. El intersticio de la lámina propia está ocupado por linfocitos, células plasmáticas y algunos histiocitos.

a edema, necrosis y hemorragia de mucosa y submucosa. Existía extensa invasión bacteriana, a pesar de lo cual no se identificó infiltrado inflamatorio agudo (Figura 1). En los sitios donde el epitelio colónico se encontraba mejor preservado, los enterocitos mostraban hiper cromasia nuclear, halos perinucleares, nucléolos grandes y citoplasma vacuolado (Figura 2). El esófago y estómago presentaban numerosas lesiones ulceradas en las que, histológicamente, se identificó



**Figura 3.** Gastritis neutropénica. La mucosa gástrica exhibe necrosis isquémica de la lámina propia, con invasión bacteriana extensa en ausencia de inflamación aguda. En la profundidad de la mucosa se identifican linfocitos constituyendo nódulos linfoides.

necrosis isquémica de mucosa y submucosa con invasión bacteriana en ausencia casi completa de inflamación aguda (Figura 3).

Los cultivos postmortem desarrollaron *Klebsiella pneumoniae*, *Pseudomona aeruginosa*, *Escherichia coli* y *Citrobacter* en hígado, bazo, pulmón y pared colónica.

## DISCUSION

Debido al uso cada vez mayor de medicamentos inmunosupresores o quimioterapéuticos que condicionan mielosupresión y a la mayor sobrevivencia de los pacientes con enfermedades hematológicas<sup>4,7</sup>, la EN es una entidad que cada vez se observa con mayor frecuencia en poblaciones en las que antes no se identificaba<sup>3</sup>.

Tradicionalmente se ha considerado que la EN rara vez complica el curso de los pacientes con enfermedades hematológicas bajo administración de quimioterapia<sup>1</sup>. Sin embargo, cuando se analiza la prevalencia de esta entidad en algunos centros, se ha encontrado que es de 13.8/100 pacientes que fallecen por enfermedades hematológicas, y que ésta se incrementa a 29.433/100 cuando se analizan por separado autopsias de pacientes con leucemia aguda linfoide y mieloide<sup>8</sup>.

Únicamente se han identificado dos casos de EN asociado a MM<sup>9,10</sup>. El antecedente común en ambos era la presencia de neutropenia y plaquetopenia graves, posterior a la administración de quimioterapia. Aunque no se ha identificado una asociación significativa, los fármacos más frecuentemente implicados en el desarrollo de neutropenia son 6-mecaptopurina, vincristina, arabinósido de citosina y esteroides. La administración de vincristina y esteroides era compartida en el caso presentado.

Es bien conocido que la administración de quimioterapia lesiona a las células de alto recambio del epitelio intestinal y que el aspecto citológico en etapas tempranas del daño es de cambios regenerativos atípicos con basofilia y vacuolaciones citoplasmáticas<sup>11</sup>. Estos cambios fueron los que se identificaron en la biopsia de colon obtenida en el caso informado.

En etapas posteriores, la lesión local del epitelio enterocolónico, sumada a la neutropenia, hacen factible la invasión por microorganismos patógenos a la lámina propia y submucosa del tubo digestivo. A estas condiciones se agrega distensión, la cual ocasiona zonas focales de edema e isquemia, inicialmente en submucosa y posteriormente panmural<sup>1,3</sup>. Este ciclo es perpetuado por la incapacidad del organismo de circunscribir el daño infeccioso, produciéndose choque séptico en un alto porcentaje de casos<sup>3</sup>.

En diversas publicaciones se menciona que la manera de solucionar este grave problema es mediante la administración de medidas generales de apoyo, desfuncionalización del tubo digestivo, administración de antibióticos de amplio espectro y, en ocasiones, con tratamiento quirúrgico<sup>12</sup>. Este último debe ser reservado para pacientes con alguna de las siguientes condiciones: a) perforación intestinal, b) persistencia de hemorragia intestinal a pesar de haber resuelto los problemas de coagulación y c) deterioro progresivo a pesar de manejo médico intensivo.<sup>12</sup>

La decisión quirúrgica frecuentemente es retrasada por la gravedad del estado de los pacientes y suele acelerar el desenlace fatal de esta complicación, cuando es tomada tardíamente<sup>11,12</sup>. A pesar de esto, se identifican casos en los que el tratamiento quirúrgico contribuye a la mejoría<sup>3</sup>.

El aspecto macroscópico de las lesiones enterocolónicas es diverso. Se han informado patrones neutropénicos, pseudomembranosos e isquémicos bajo el término enterocolitis necrosante<sup>1</sup>. Esta diversidad de patrones produce confusiones en la interpretación morfológica por parte del patólogo y hace frecuente que los casos de EN sean diagnosticados de manera descriptiva como colitis ulcerada infecciosa, colitis edematosa o mucositis<sup>8</sup>.

El análisis histológico en la EN, independientemente de la enfermedad a que se encuentre asociada, revela ausencia de infiltrado inflamatorio agudo, necrosis isquémica, edema y trombos de fibrina en submucosa y mucosa. La ausencia de infiltrado polimorfonuclear en las áreas lesionadas debe considerarse el dato histológico unificador de la diversidad de patrones macroscópicos identificado en la EN<sup>3,8</sup>.

El análisis del resto del aparato digestivo en ocasiones revela la presencia de lesiones ulceradas

en estómago y esófago, con frecuencia con invasión por microorganismos patógenos. Estas lesiones llegan a alcanzar gran tamaño y ocasionar hemorragia del aparato digestivo proximal, como ocurrió en el caso que presentamos.

El grupo de lesiones del intestino anterior son morfológicamente diagnosticadas de manera descriptiva como esofagitis o gastritis ulceradas, en lugar de esofagitis o gastritis neutropénicas, ubicando las lesiones en un contexto más adecuado<sup>3</sup>.

Aunque los datos morfológicos mencionados no requieren de un alto grado de especialización para su reconocimiento, con frecuencia son inadecuadamente interpretados como cambios inespecíficos. Es por ello que hasta 82% de autopsias de EN no son diagnosticadas en algunos centros<sup>8</sup>.

Aunque rara vez reportada en asociación con MM, la EN debe ser considerada dentro de los diagnósticos diferenciales en pacientes neutropénicos con mieloma, que desarrollen cuadros de dolor abdominal súbito acompañados con diarrea<sup>9,10</sup>.

#### REFERENCIAS

1. Dosik GM, Luna MA, Valdivieso M, McCredie KB, Gehan EA, Gil-Extremera B, et al.: Necrotizing colitis in patients with cancer. *Am J Med* 1979;67:646-56.
2. Gamboa-Domínguez A, Velázquez-Ceceña JL, Reyes-Gutiérrez E.: Enteropatía neutropénica e hipoplasia medular (anemia aplásica). Asociación no informada en nuestro medio. *Rev Inv Clin* 1994. Aceptado para publicación.
3. Gamboa-Domínguez A.: Enteropatía neutropénica en enfermedades autoinmunes. *Estudio de casos y controles*. Tesis para obtener el título de especialista en Anatomía Patológica. Instituto Nacional de la Nutrición Salvador Zubirán/Facultad de Medicina, UNAM, México, 1995.
4. Cardiel H M, Gamboa-Domínguez A.: Mujer de 46 años con artritis reumatoide, dolor abdominal, fiebre, diarrea y pancitopenia. *Rev Inv Clin* 1994;46:499-505.
5. Hopkins DG, Kushner JP.: Clostridial species in the pathogenesis of necrotizing enterocolitis in patient with neutropenia. *Am J Hematol* 1983;14:289-95.
6. Braye SG, Copplestone JA, Gartell PC.: Neutropenic enterocolitis during mianserin-induced agranulocytosis. *Br Med J* 1982;285:1117.
7. Ryan ME, Morrissey JF.: Typhlitis complicating methimazole-induced agranulocytosis. *Gastrointest Endosc* 1983;29:299-302.
8. Velázquez-Ceceña JL, Gamboa-Domínguez A, Reyes-Gutiérrez E.: Prevalencia de colitis neutropénica en estudios postmortem. Análisis de 13 años. *Patología* 1994;32:S4-S5.
9. Alt B, Glass NR, Sollinger H.: Neutropenic enterocolitis in adults. Review of the literature and assessment of surgical intervention. *Am J Surg* 1985;149:405-8.
10. Kunkel JM, Rosenthal D.: Management of the ileocecal syndrome. Neutropenic enterocolitis. *Dis Col Rect* 1986;29:196-9.
11. Lewis JH.: Gastrointestinal injury due to medicinal agents. *Am J Gastroenterol* 1986;81:819-34.
12. Shamberger RC, Weinstein HJ, Delorey MJ, Levey RH.: The medical and surgical management of typhlitis in children with acute nonlymphocytic (myelogenous) leukemia. *Cancer* 1986;57:603-9.