



■ Imagen clínica

Resección anterior baja laparoscópica por un endometrioma rectal

Rodríguez-Zentner H,¹ Ríos JL,² Flamarique A²

1 Cirujano colorrectal, Jefe de Docencia.

2 Residente de Cirugía General.

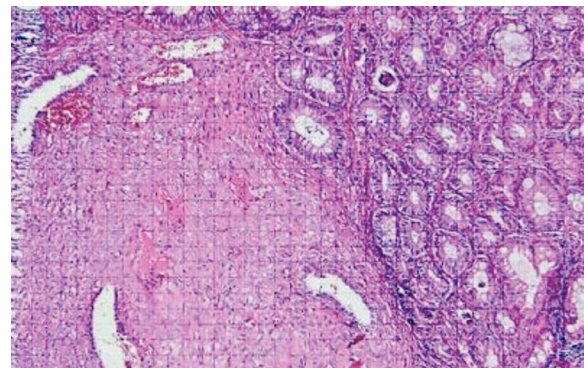
Servicio de Cirugía General del Complejo Hospitalario Metropolitano Dr. Arnulfo Arias Madrid, CSS. Panamá.

Recibido el 27 de octubre de 2010; aceptado el 5 de noviembre de 2010.

Mujer de 29 años con diagnóstico conocido de endometriosis, la cual inició con historia de sangrado y dolor rectal importante, asociado al periodo menstrual. En el examen ano-rectal no se encontraron hemorroides u otras causas de sangrado. Se le realizó una colonoscopia y se evidenciaron dos lesiones a 4 cm del margen anal cuyas biopsias reportaron endometrioma (**Figura 1**). La resonancia magnética nuclear informó un importante engrosamiento del mesorrecto sin otra alteración. A pesar del tratamiento farmacológico, los síntomas persistieron, por lo que se decidió realizar una resección anterior baja laparoscópica con una colo-recto-anastomosis, previo tatuaje endoscópico de las lesiones (**Figuras 2 y 3**). La paciente tuvo una evolución satisfactoria y sus síntomas desaparecieron.

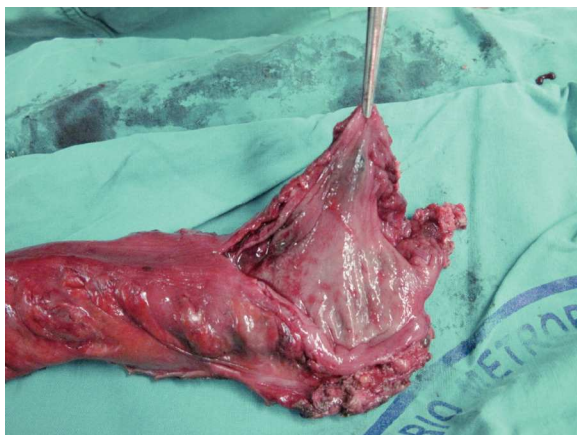
La endometriosis intestinal ocurre en aproximadamente 5% a 12% de los casos, siendo la unión rectosigmoidea el lugar más común de afectación (65%), seguido por la unión ileocecal (20%) y recto (15%). Los implantes endometriales infiltran la pared posterior de la vagina y la pared anterior

■ **Figura 1.** Imagen microscópica del endometrioma.

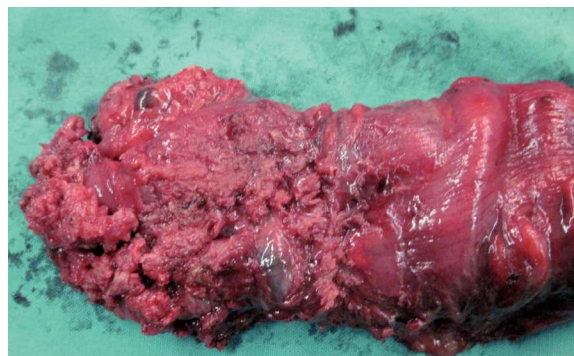


del recto. La endometriosis intestinal puede presentarse como sangrado digestivo, obstrucción intestinal y raramente perforación o transformación maligna. La incidencia precisa de transformación maligna de la endometriosis se desconoce,

■ Figura 2. Lesiones mucosas tatuadas.



■ Figura 3. Afectación del recto por la endometriosis.



pero se ha reportado en literatura un incidencia de 0.3% a 1%. La laparoscopia es una opción segura para las mujeres que requieren una resección colorrectal para la endometriosis, debido a los beneficios inmediatos como disminución del dolor y complicaciones posoperatorias. Por otra parte, luego de la laparoscopia hay una tasa de embarazo alta y una mejoría similar en los síntomas y la calidad de vida comparados con la cirugía abierta por lo que se sugiere que la laparoscopia se puede proponer a las mujeres jóvenes que desean concebir.