



REVISTA DE
GASTROENTEROLOGÍA
DE MÉXICO

www.elsevier.es



■ Imagen clínica

Disinergia del piso pélvico diagnosticada mediante manometría anorrectal de alta resolución

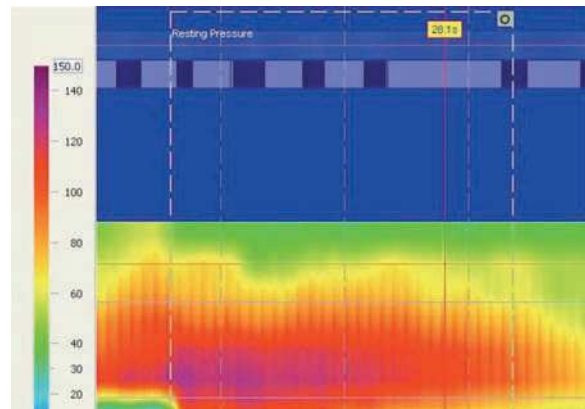
Abreu AT, González CB, Valdovinos MA

Clínica de Fisiología Digestiva. Hospital Ángeles del Pedregal. México D. F.

Recibido el 21 de junio de 2010; aceptado el 7 de julio de 2010.

Mujer de 64 años, con historia de multiparidad (G11, P10, A1) y con estreñimiento de cinco años de evolución. Evacuaba tres veces por semana y en cada evacuación presentaba pujo excesivo de aproximadamente 20 minutos de duración. Sus heces eran escíbalos duros en 90% de las evacuaciones. Tenía sensación de evacuación incompleta, usaba laxantes de manera crónica y supositorios tres veces por semana. No utilizaba maniobras digitales para ayudar a la evacuación. En ocasiones presentaba sangrado rectal escaso. Una colonoscopia mostró hemorroides mixtas grado II, la mucosa colónica fue normal y se identificaron divertículos aislados en sigmoides. Se realizó una manometría anorrectal de alta resolución, que mostró disinergia del piso pélvico.

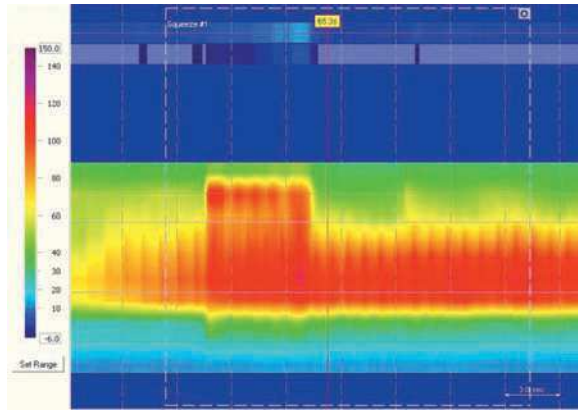
■ Figura 1. Imagen topográfica de la presión anorrectal que muestra una presión en reposo promedio de 86 mmHg.



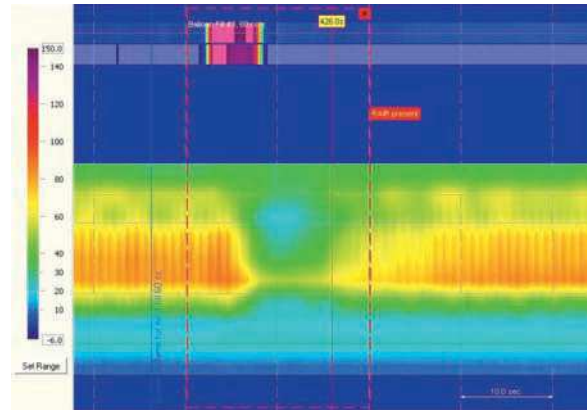
Correspondencia: Dr. Miguel Ángel Valdovinos Díaz. Vasco de Quiroga N° 15. Col. Sección XVI. Tlalpan, México D. F. CP 14000. Teléfono: 55 5573 1200 Ext. 2706. Correo electrónico: mavaldo@quetzal.innsz.mx.

0375-0906/\$ - see front matter © 2010 Asociación Mexicana de Gastroenterología. Publicado por Elsevier México. Todos los derechos reservados.

■ **Figura 2.** Imagen topográfica de la presión anorrectal en contracción voluntaria con presión promedio de 145 mmHg.



■ **Figura 3.** Imagen topográfica de la presión anorrectal durante la inducción del reflejo rectoanal inhibitorio que muestra relajación del esfínter anal con la distensión rectal a balón inflado con 60 cm³ de aire.



■ **Figura 4.** Imagen topográfica de la presión anorrectal durante el pujo defecatorio. Existe incremento de la presión intrarrectal y contracción paradójica del esfínter anal, compatible con disinergia del piso pélvico o *anismo*.

