



REVISTA DE
GASTROENTEROLOGÍA
DE MÉXICO

www.elsevier.es



■ Curso Pre-congreso Gastroenterología 2010

Manejo de las complicaciones en cirugía antirreflujo

Dr. Gonzalo Torres Villalobos,^{1,2} Dr. Luis A. Martín del Campo,² Dr. Lucía Vásquez Sánchez,² Dr. Rafael S. Andrade,³ Dra. Ixchel Carranza Martínez.²

- 1 Departamento de Cirugía
- 2 Departamento de Cirugía Experimental. Instituto Nacional de Ciencias Médicas y Nutrición Salvador Zubirán, México D.F.
- 3 Servicio de Cirugía Torácica, Universidad de Minnesota, Mineapolis, USA.

■ Introducción

La enfermedad por reflujo gastroesofágico (ERGE) es una patología muy frecuente en los países occidentales, donde representa uno de los diagnósticos más comunes en la consulta externa, con significativa morbilidad.^{1,2} En México no se dispone de datos oficiales sobre su prevalencia; sin embargo, un estudio estima que el 25% de la población padece síntomas de ERGE.³

Los objetivos del tratamiento en estos casos son la eliminación de los síntomas, la reversión de algunas de las complicaciones asociadas y la prevención de la recurrencia sintomática o de complicaciones.⁴

En seguimientos a corto y largo plazo se ha observado que la cirugía laparoscópica logra mejorar los índices de calidad de vida en pacientes con ERGE,⁵ con resolución o mejoría importante de los síntomas digestivos y respiratorios asociados.⁶ Las conclusiones del autor en un reciente meta-análisis del sistema Cochrane señalan que existe evidencia para asegurar que la funduplicatura laparoscópica es más eficaz que el tratamiento médico para el manejo de ERGE.⁷ Además, un estudio reciente mostró que la cirugía antirreflujo es más costo-efectiva que el manejo médico, siempre y cuando su efecto se mantenga a mediano y largo plazo.⁸

Las tasas de falla de la cirugía antirreflujo primaria varían entre 3% y 30% dependiendo de la experiencia quirúrgica del centro.^{9,10} El éxito de la funduplicatura laparoscópica en centros especializados es de 90% a 95%.¹¹ Tomando en cuenta estos porcentajes, un grupo de pacientes operados manifestará síntomas recurrentes o persistentes después de la intervención. Diversos estudios han mostrado que la falla de la primera cirugía antirreflujo es consecuencia de características intrínsecas del paciente, así como de factores ambientales que causan estrés en el sitio quirúrgico y problemas técnicos de la intervención.¹² Debido al aumento en el número de funduplicaturas primarias practicadas, las cirugías antirreflujo fallidas son un hallazgo cada vez más común siendo la reintervención necesaria en el 3% al 6% de los casos.^{11,13} Se ha comprobado que ésta es segura y efectiva cuando se realiza en centros con experiencia.¹⁴

■ Diagnóstico y evaluación

Aunque puede ser variable, el tiempo promedio para la falla de la primera cirugía antirreflujo con síntomas recurrentes se estima en 38 meses. La pirosis y la disfagia son las dos manifestaciones más comunes en quienes requieren reintervención.¹⁵ Los pacientes también manifiestan dolor,

Correspondencia: Dr. Gonzalo Torres Villalobos. Departamento de Cirugía Experimental, Instituto Nacional de Ciencias Médicas y Nutrición Salvador Zubirán. Vasco de Quiroga 15 C.P. 14000. Colonia. Sección XVI, Delegación Tlalpan Tel: 55 5487 0900 Extensión 2501. Correo electrónico: torresvgm@yahoo.com.mx

saciedad temprana, regurgitación, vómito y aspiración.^{11,12,14,16}

Se ha de realizar una evaluación exhaustiva del paciente candidato a reintervención, lo que incluye un interrogatorio completo con una evaluación estandarizada de la sintomatología y una revisión de la nota quirúrgica de la intervención inicial. Será necesario contar con una radiografía de tórax, manometría esofágica, pH-metría de 24 horas de preferencia con impedancia para detectar reflujo no ácido, esofagograma y endoscopia. Incluso pudiera considerarse la práctica de una centellografía para evaluar el vaciamiento gástrico en caso de que existan datos sugerentes.^{12,13}

■ Causas de falla

Las etiologías más comunes de la falla son la recurrencia de hernia hiatal (**Figuras 1, 2a y 2b**) y la disrupción de la funduplicatura,¹⁵ que combinadas representan entre el 50 y el 65%. Causas menos comunes son: Malposición de la funduplicatura, funduplicatura apretada y cierre crural ajustado. Incluso se han reportado casos de acalasia que no habían sido identificadas previamente por la decisión de realizar funduplicatura inicial sin manometría.^{11,12,14}

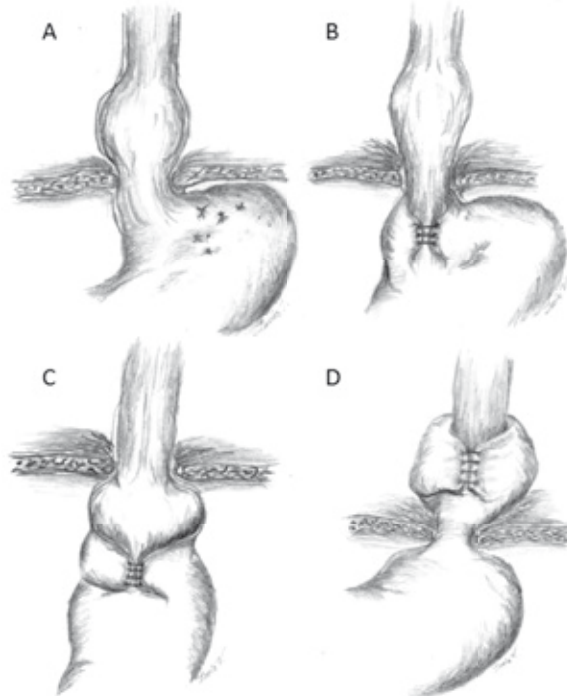
■ Reintervención para funduplicatura fallida

Puede lograrse con tasas de complicación y rangos de éxito similares a las operaciones abiertas en centros con amplia experiencia laparoscópica.^{2,17} Los resultados de la reintervención no se ven afectados por el tipo de operación ni por la técnica laparoscópica o abierta que se haya usado previamente.¹⁴

Tradicionalmente los procedimientos de reintervención para cirugía antireflujo fallida se realizan con un abordaje abierto. Sin embargo, en los centros con experiencia en laparoscopia avanzada, la tendencia actual es realizar dichos procedimientos por vía laparoscópica.^{13,15} En comparación con la primera operación, los candidatos para este procedimiento se ven beneficiados por tratarse de una intervención de mínima invasión con periodos menores de hospitalización y más pronta reincorporación a las actividades cotidianas.^{12,18}

La tasa de complicaciones operatorias reportadas en cirugía de revisión antirreflujo por laparoscopia es muy variable con rangos desde 0% hasta

■ **Figura 1.** Patrones de falla de funduplicatura: A) Disrupción de la funduplicatura, B) Deslizamiento de la funduplicatura, C) Funduplicatura malposicionada, D) Herniación transhiatal de funduplicatura al tórax.



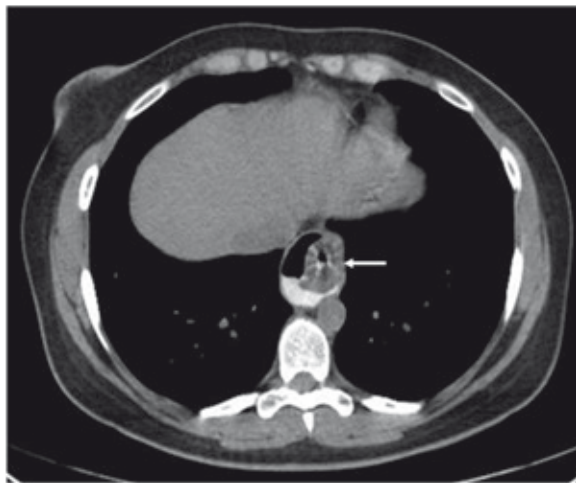
24.4%, siendo las complicaciones más frecuentes las lesiones esofágicas y gástricas que usualmente logran resolverse laparoscópicamente.^{12,19}

■ Aspectos técnicos de la reintervención

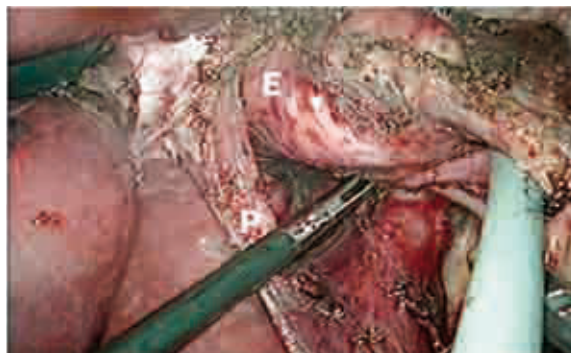
La técnica quirúrgica para el abordaje laparoscópico, descrita en múltiples trabajos,^{11,13,19} incluye los siguientes pasos:

Exploración de la cavidad con liberación de las múltiples adherencias, cuidando no lesionar el estómago y evitando sangrados importantes por desgarro de la cápsula hepática. A continuación se separa cuidadosamente el hiato de la unión esofagogástrica y la funduplicatura preservando la integridad de los pilares. Posteriormente se identifica la funduplicatura, se cortan los puntos de sutura y se desmantela completamente (**Figura 3**). Mediante el uso del bisturí armónico se separan los vasos cortos en caso de no haberse seccionado en

■ **Figura 2a.** Tomografía de tórax en la que se observa herniación de la funduplicatura (flecha) al tórax.



■ **Figura 2b.** Vista laparoscópica en la que se identifica herniación de la funduplicatura hacia el tórax posterior a disección (E: Estómago, P: Pilar diafragmático derecho).



el procedimiento primario para realizar una nueva funduplicatura sin tensión.

Movilización y disección esofágica a nivel mediastinal (**Figura 4**) con la intención de obtener una longitud abdominal mayor a 3 cm sin traccionar el esófago para la medición. En caso de no lograr una longitud adecuada, se debe realizar una gastroplastia de Collis para obtener un neoesófago de longitud adecuada.

Cierre primario de los pilares mediante puntos simples de sutura gruesa no absorbible, siempre tratando de conservar la integridad del peritoneo que los cubre (**Figuras 5 y 6**). En caso de encontrar un defecto grande, pudiera indicarse el uso de mallas de material biológico; las de tipo sintético no se recomiendan pues se han asociado a complicaciones mayores.²⁰

El procedimiento concluye con la formación de una funduplicatura tipo Nissen de 360 grados, para lo cual es importante utilizar una sonda que permita calibrar adecuadamente la funduplicatura.¹³

■ Pronóstico

Los rangos de éxito reportados para las reintervenciones son menores que en las cirugías primarias, y oscilan entre 50% y 89%. Tradicionalmente las reintervenciones posteriores se asocian con rangos

de éxito aún más bajos, disminuyendo hasta un 20% en cada una de las siguientes operaciones.¹²

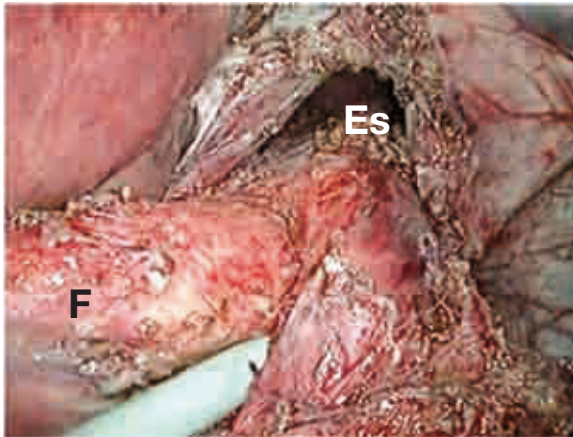
La reintervención laparoscópica además ha demostrado ser efectiva en términos de satisfacción y evaluación de la calidad de vida postoperatoria.^{16,17} La mayoría de los pacientes sometidos a reintervención manifiesta entre buenos y excelentes resultados e indicadores de calidad de vida incluso en el seguimiento a largo plazo.^{12,19} Incluso se conocen informes que señalan que la mayoría de los pacientes se sometería nuevamente a cirugía si fuese necesario. En su mayoría, los pacientes no necesitan fármacos antirreflujo en el seguimiento a mediano y largo plazo.²¹

Una minoría de pacientes (aproximadamente el 10%) señala no identificar cambios o incluso refiere empeoramiento de su sintomatología después de la reintervención. Se ha observado que en quienes acuden por disfagia o precisaron un procedimiento de elongación esofágica es mayor la probabilidad de falla a la reoperación.¹²

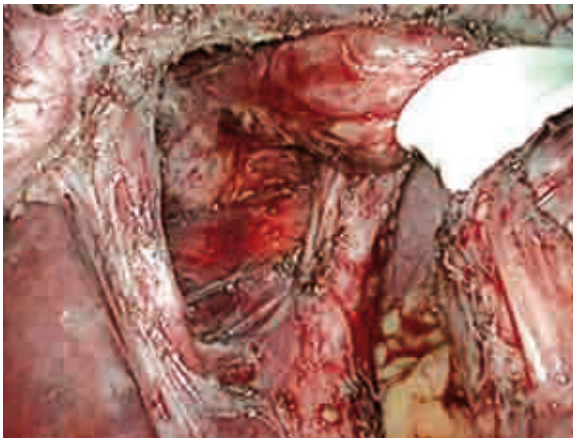■ Discusión

La cirugía de revisión para funduplicatura fallida es un procedimiento seguro y eficaz, pero técnicamente demandante. Para lograr óptimos resultados se aconseja que los procedimientos de reintervención sean realizados por cirujanos con

■ **Figura 3.** Desmantelamiento de la funduplicatura (F: Fundus, Es: Esófago).



■ **Figura 5.** Preservación de la integridad de los pilares diafragmáticos.

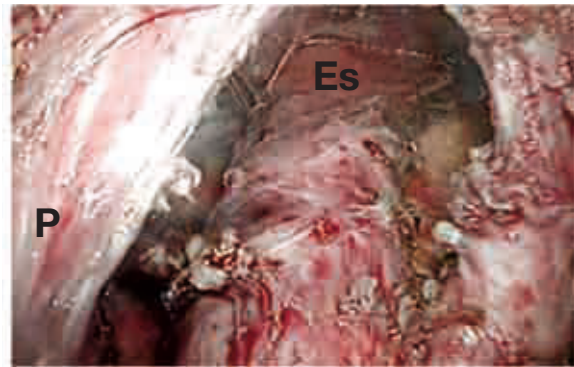

experiencia en cirugía esofágica y laparoscópica avanzada.^{12,13,19}

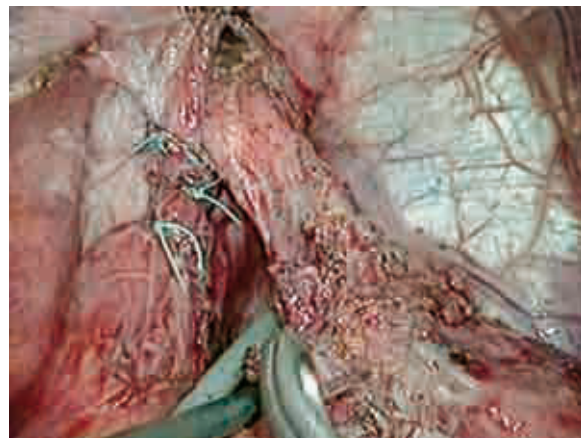
Uno de los aspectos esenciales para el éxito lo constituye la correcta evaluación del paciente mediante estudios que incluyan: Endoscopia alta, esofagograma, pH-metría de 24 horas con o sin impedancia, y manometría de preferencia de alta resolución.

Los pasos esenciales de la reintervención laparoscópica son el desmantelamiento completo de la

■ **Figura 4.** Liberación laparoscópica del esófago mediastinal para lograr una longitud esofágica intraabdominal adecuada (Es: Esófago, P: Pilar diafragmático derecho).



■ **Figura 6.** Cierre primario del defecto del hiato esofágico y longitud adecuada de esófago intraabdominal.



funduplicatura previa y el restablecimiento de la anatomía, el reconocimiento y manejo oportuno del esófago corto, la reparación del defecto hiatal y la correcta realización de funduplicatura.¹³

Entre los aspectos en controversia con respecto a este procedimiento se encuentra el uso de mallas para el reforzamiento del cierre del hiato. No hay acuerdo acerca de cuáles serían el material, la forma o la técnica de fijación ideales.¹⁹ Sin embargo, el uso de mallas sintéticas ha sido asociado a

complicaciones como disfagia y otras catastróficas como estenosis esofágica, sangrado por erosiones vasculares, migración de la malla y perforación esofágica y gástrica, requiriéndose en ocasiones esofagectomía y gastrectomía.²⁰ Incluso algunos expertos consideran que estas complicaciones pueden estar insuficientemente reportadas.²² En un estudio multicéntrico y aleatorizado, Oleschlagger y colaboradores²³ demostraron que el uso de mallas biológicas se asoció a una menor tasa de recurrencias en comparación con el cierre primario del hiato, sin identificar complicaciones asociadas con la malla en el seguimiento a corto plazo. Aunque estos resultados son alentadores, los hallazgos del seguimiento a largo plazo serán de gran utilidad para determinar el papel que tendrán los biomateriales en el cierre del hiato.

Referencias

1. Shaheen NJ, Hansen RA, Morgan DR, et al. The burden of gastrointestinal and liver diseases, 2006. *Am J Gastroenterol* 2006;101:2128-38.
2. Gatenby PA, Bann SD. Antireflux surgery. *Minerva Chir* 2009;64:169-81.
3. Peralta-Pedrero M, Lagunes-Espinosa A, Cruz-Avelar A, et al. Frecuencia de síntomas de ERGE en adultos mayores que acuden a una unidad de medicina familiar. *Rev Med Inst Mex Seguro Soc* 2007;45:447-552.
4. Fuchs KH, Breithaupt W, Fein M, et al. Laparoscopic Nissen repair: indications, techniques and long-term benefits. *Langenbecks Arch Surg* 2005;390:197-202.
5. Grant AM, Wileman SM, Ramsay CR, et al. Minimal access surgery compared with medical management for chronic gastro-oesophageal reflux disease: UK collaborative randomised trial. *BMJ* 2008;337:a2664.
6. Oelschlagger BK, Quiroga E, Parra JD, et al. Long-term outcomes after laparoscopic antireflux surgery. *Am J Gastroenterol* 2008;103:280-7; quiz 288.
7. Wileman SM, McCann S, Grant AM, et al. Medical versus surgical management for gastro-oesophageal reflux disease (GORD) in adults. *Cochrane Database Syst Rev* 2010; 3:CD003243.
8. Epstein D, Bojke L, Sculpher MJ. Laparoscopic fundoplication compared with medical management for gastro-oesophageal reflux disease: cost effectiveness study. *BMJ* 2009;339:b2576.
9. Hunter JG, Smith CD, Branum GD, et al. Laparoscopic fundoplication failures: patterns of failure and response to fundoplication revision. *Ann Surg* 1999; 230:595-604.
10. Spechler SJ, Lee E, Ahnen D, et al. Long-term outcome of medical and surgical therapies for gastroesophageal reflux disease: follow-up of a randomized controlled trial. *JAMA* 2001;285:2331-8.
11. Frantzides CT, Madan AK, Carlson MA, et al. Laparoscopic revision of failed fundoplication and hiatal herniorrhaphy. *J Laparoendosc Adv Surg Tech A* 2009; 19(2):135-9.
12. Khajanchee YS, O'Rourke R, Cassera MA, et al. Laparoscopic reintervention for failed antireflux surgery: subjective and objective outcomes in 176 consecutive patients. *Arch Surg* 2007;142:785-901.
13. Pennathur A, Awais O, Luketich JD. Minimally invasive redo antireflux surgery: lessons learned. *Ann Thorac Surg* 2010;89:S2174-9.
14. Ohnmacht GA, Deschamps C, Cassivi SD, et al. Failed antireflux surgery: results after reoperation. *Ann Thorac Surg* 2006;81:2050-3.
15. Furnee EJ, Draaisma WA, Broeders IA, Gooszen HG. Surgical reintervention after failed antireflux surgery: a systematic review of the literature. *J Gastrointest Surg* 2009;13:1539-49.
16. Lamb PJ, Myers JC, Jamieson GG, et al. Long-term outcomes of revisional surgery following laparoscopic fundoplication. *Br J Surg* 2009;96:391-7.
17. Luketich JD, Fernando HC, Christie NA, et al. Outcomes after minimally invasive reoperation for gastroesophageal reflux disease. *Ann Thorac Surg* 2002;74:328-31.
18. Horgan S, Pohl D, Bogetti D, et al. Failed antireflux surgery: what have we learned from reoperations? *Arch Surg* 1999;134:809-15.
19. Granderath FA, Granderath UM, Pointner R. Laparoscopic revisional fundoplication with circular hiatal mesh prosthesis: the long-term results. *World J Surg* 2008;32:999-1007.
20. Stadlhuber RJ, Sherif AE, Mittal SK, et al. Mesh complications after prosthetic reinforcement of hiatal closure: a 28-case series. *Surg Endosc* 2009;23:1219-26.
21. Granderath FA, Kamolz T, Schweiger UM, Pointner R. Long-term follow-up after laparoscopic refundoplication for failed antireflux surgery: quality of life, symptomatic outcome, and patient satisfaction. *J Gastrointest Surg* 2002;6:812-8.
22. Davis SS, Jr. Current controversies in paraesophageal hernia repair. *Surg Clin North Am* 2008;88:959-78.
23. Oelschlagger BK, Pellegrini CA, Hunter J, et al. Biologic prosthesis reduces recurrence after laparoscopic paraesophageal hernia repair: a multicenter, prospective, randomized trial. *Ann Surg* 2006;244:481-90.