



ELSEVIER



REVISTA DE
GASTROENTEROLOGÍA
DE MÉXICO

www.elsevier.com.mx



■ Caso clínico

Hemorragia digestiva baja secundaria a tumor del estroma gastrointestinal rectal

García-Marín A,¹ Martín-Gil J,¹ Nofuentes-Riera C,^{1*} Vaquerro-Rodríguez A,¹ Pérez-Díaz MD,² Turégano-Fuentes F³

1 Médico Interno Residente.

2 Personal adscrito.

3 Jefe de Servicio.

Servicio de Cirugía General y del Aparato Digestivo 2.
Hospital General Universitario Gregorio Marañón.
Madrid, España

*Servicio de Cirugía General y del Aparato Digestivo.
Hospital Universitario San Juan
Alicante, España

Recibido el 14 de diciembre de 2009; aceptado el 23 de marzo de 2010.

■ Resumen

Los tumores del estroma gastrointestinal son las neoplasias mesenquimatosas más frecuentes del tracto digestivo; sin embargo, sólo representan 0.1% a 3% de los tumores digestivos. Presentamos un caso poco frecuente de hemorragia digestiva baja secundaria a un tumor estromal rectal, debido a la escasa incidencia de dicha localización.

Palabras clave:
Tumores rectales,
tumor del estroma
gastrointestinal,
hemorragia diges-
tiva baja, tumor
rectal, imatinib,
España.

■ Abstract

Gastrointestinal stromal tumors are the most frequent mesenchymal digestive tract neoplasms, but represent only 1 to 3% of all GI tract neoplasms. We report an uncommon case of stromal rectal tumor because of its atypical location.

Key words:
Rectal tumors,
gastrointestinal
stromal tumor,
lower gastrointes-
tinal bleeding, rec-
tal tumor, imatinib,
Spain.

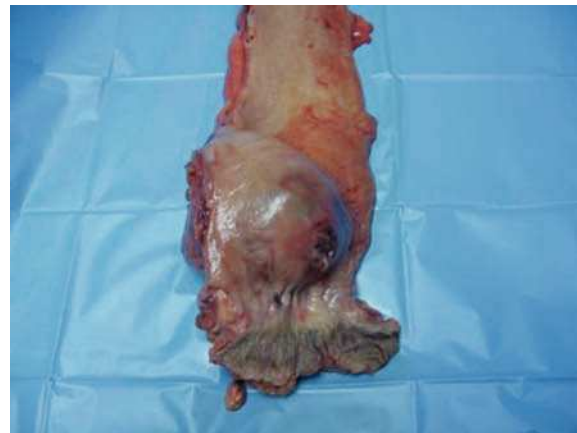■ Introducción

Los tumores del estroma gastrointestinal (GIST) son las neoplasias mesenquimatosas más frecuentes del aparato digestivo. Pueden localizarse en cualquier punto del tubo digestivo. Sin embargo, la localización rectal es poco frecuente. La sintomatología, cuando aparece, suele ser inespecífica lo que condiciona un retraso diagnóstico y terapéutico. Presentamos un caso de hemorragia digestiva baja secundaria a GIST rectal.

■ Presentación del caso

Hombre de 59 años de edad con antecedentes personales de hipertensión arterial y fibrilación auricular crónica, que acudió a consulta por rectorragia en relación con la evacuación y estreñimiento de reciente aparición. A la exploración física destacó en el tacto rectal una tumoración en cara posterior que ocupa 50% de la luz, a cuatro centímetros del margen anal y de apariencia extrarrectal. La colonoscopia mostró la tumoración a cuatro centímetros del margen anal, probablemente extrínseca, con ulceración de la mucosa y cuya biopsia fue compatible con un GIST. La tomografía computarizada mostró una masa de 8.6 cm por 7.8 cm de localización submucosa pararrectal derecha, que comprimía y desplazaba la luz, sin adenopatías patológicas ni afectación metastásica. Con el diagnóstico de GIST rectal, el paciente fue intervenido realizándose una resección abdominoperineal con buena evolución. La anatomía patológica fue informada como una tumoración de 11.5 cm por 8.2 cm por 7.5 cm, situada a 0.5 cm de la línea pectínea, de localización submucosa, que protruía hacia la mucosa con ulceración de la misma. Al corte presentaba una coloración pardo-grisácea con áreas de aspecto hialinizado y hemorrágico, con zonas de necrosis (**Figuras 1 y 2**). Histológicamente se caracterizó por una proliferación de células fusiformes dispuestas en haces de grosor variable. El patrón inmunohistoquímico es c-kit (+), CD34 (+), actina (-), desmina (-), S-100 (-) con un factor de proliferación Ki-67 < 5% y una tasa de mitosis de nueve por 50 campos de gran aumento. Todo esto es compatible con un GIST de alto riesgo que respeta bordes quirúrgicos de resección. Se presentó el caso en el comité de tumores del hospital que decidió el tratamiento adyuvante con mesilato de imatinib.

■ **Figura 1.** Apertura de la pieza de la resección abdominoperineal en la que se observa una tumoración que abomba la mucosa con una ulceración en su vértice.

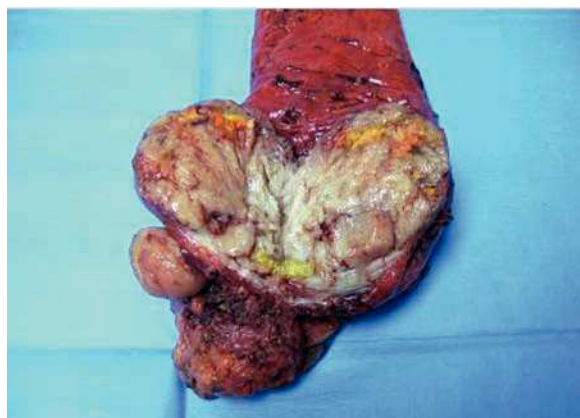


■ Discusión

Los GIST son más frecuentes entre la quinta y séptima décadas de la vida, con una ligera predilección por el género masculino. Se localizan de forma mayoritaria en el estómago (60% a 70%), seguido del intestino delgado (25% a 35%), colorectal (5%), esófago (menos de 2%), y otras (epiplón, mesenterio, retroperitoneo). La localización rectal supone menos de 1% del total de los GIST.¹

Macroscópicamente se caracterizan por ser tumores bien delimitados de tamaño variable, que crecen en el espesor de la pared respetando generalmente la mucosa. Al corte suelen tener zonas de necrosis, degeneración quística e hialínica, así como hemorragias focales. La tinción inmunohistoquímica permite caracterizar a estos tumores con la negatividad a actina/desmina/proteína S-100 y la positividad a CD117/c-KIT (95%), CD34 (60% a 70%), siendo menos frecuente y, generalmente focal, la de actina (30% a 40%), y desmina (2% a 4%).² Estos tumores pueden ser asintomáticos (por lo que suelen ser un hallazgo casual durante la realización de una prueba complementaria, laparoscopia o laparotomía por otro motivo) o sintomáticos. Cuando presentan síntomas, éstos suelen ser inespecíficos, lo que condiciona un retraso diagnóstico medio de seis meses. En nuestro caso, debutó con una hemorragia digestiva baja, debido a la ulceración de la mucosa rectal, que es el síntoma más frecuente de presentación de los GIST rectales.

■ **Figura 2.** Al corte presenta una coloración pardo grisácea con áreas de aspecto hialinizado y hemorrágico.



Las pruebas complementarias utilizadas en su diagnóstico fueron la colonoscopia (mostró un abombamiento de la mucosa con una ulceración superficial) y la tomografía computarizada como estudio de extensión. La resonancia magnética pélvica y la ultrasonografía endoscópica son pruebas obligadas para valorar la extensión local de estos tumores con objeto de valorar una posible terapia neoadyuvante con imatinib, no empleada en este caso por negativa del paciente. La tomografía por emisión de positrones puede tener utilidad en la detección de la enfermedad metastásica y para valorar la respuesta terapéutica del imatinib.^{1,3}

Los GIST son tumores potencialmente agresivos y con capacidad metastásica, principalmente en hígado, pulmón o peritoneo hasta en 40% de los casos e incluso hasta 30 años después del diagnóstico. Tienen una capacidad de recidiva estimada en 50% a 60% de los casos. Dentro de los factores pronóstico se incluyen: tamaño tumoral, localización (peor supervivencia los de intestino delgado), afectación de la mucosa, invasión ganglionar y/o metástasis a distancia, tasa de mitosis y presencia de necrosis.⁴ Con base en estos factores para pronóstico, se han creado distintas clasificaciones con objeto de evaluar el riesgo de malignidad y determinar la necesidad de adyuvancia.

El tratamiento quirúrgico es el de elección basado en la resección con carácter oncológico de toda la enfermedad visible con margen adecuado que, en nuestro caso, supuso la realización de una resección abdominoperineal debido al gran tamaño tumoral, a la proximidad a la región esfínteriana y fundamentalmente, por la negativa del paciente de realización de una resección my baja con anastomosis colo-anal y estoma de protección.^{5,7,8} Se debe evitar la rotura del tumor durante la cirugía por el teórico riesgo de diseminación. La linfadenectomía no es de utilidad y por tanto no debe ser extensa, debido a la ausencia de invasión ganglionar en la mayoría de los casos;³ cuando ésta se produce lo hace de forma tardía y precedida por diseminación hematogena.

El mesilato de imatinib es un derivado de la 2-fenilaminopirimidina que actúa como inhibidor selectivo de la tirosín- cinasa. Fue aprobado por la *Food and Drug Administration (FDA)* en febrero de 2002 para el tratamiento neoadyuvante o adyuvante en GIST localmente avanzados o irreseccables.⁶⁻⁹ En nuestro caso se indicó el tratamiento adyuvante, pese a la realización de una resección R0, por su alto riesgo: tamaño tumoral mayor de 10 cm con nueve mitosis por 50 campos de gran aumento, presencia de necrosis e infiltración de la mucosa.

Referencias

1. Poveda A, Artigas V, Casado A, Cervera J, García X, López-Guerrero J et al. Guía de práctica clínica en los tumores estromales gastrointestinales (GIST): actualización 2008. *Cir Esp* 2008;84:1-21.
2. Heinicke T, Wardelmann E, Sauerbruch T. Very early detection of response to imatinib mesylate therapy of gastrointestinal stromal tumours using 18fluoro-deoxyglucose-positron emission tomography. *Anticancer Res* 2005;25:4591-4.
3. Fletcher CD, Berman JJ, Corless C. Diagnosis of gastrointestinal stromal tumors: a consensus approach. *Hum Pathol* 2002;33:459-65.
4. Hassan I, You N, Dozois EJ, Shayyan R. Clinical, pathologic and immunohistochemical characteristics of gastrointestinal stromal tumors of the colon and rectum: implications for surgical management and adjuvant therapies. *Dis Colon Rectum* 2006;49:609-15.
5. Bucher P, Egger JF, Gervaz P, Ris F. An audit of surgical management of gastrointestinal stromal tumours (GIST). *Eur J Surg Oncol* 2006;32: 310-4.
6. Wu P, Langerman B, Ryan C, Hart J, Swiger S, Posner M. Surgical treatment of gastrointestinal stromal tumours in the imatinib (STI-571) era. *Surgery* 2003;134:656-65.
7. Connolly E, Gaffney E, Reynolds J. Gastrointestinal stromal tumours. *Br J Surg* 2003;90:1178-86.
8. Eisenberg BL, Judson I. Surgery and imatinib in the management of GIST: emerging approaches to adjuvant and neoadjuvant therapy. *Ann Surg Oncol* 2004;11:465-75.
9. Rutkowski P, Nowecki Z, Nyczkowska P, Dziewirski W, Grzesiakowska U. Surgical treatment of patients with initially inoperable and/or metastatic gastrointestinal stromal tumors (GIST) during therapy with imatinib mesylate. *J Surg Oncol* 2006;93:304-11.