



■ Imágenes clínicas

Disección endoscópica de la submucosa de un adenocarcinoma gástrico con células en anillo de sello poco diferenciado

Tanimoto MA,¹ de la Mora-Levy JG,² Uribe M.³

1 Médico adscrito.

2 Médico adscrito. Departamento de Endoscopia del Instituto Nacional de Cancerología. México, D. F.

3 Jefe del Departamento de Gastroenterología. Instituto Nacional de Ciencias Médicas y Nutrición Salvador Zubirán. México, D. F.

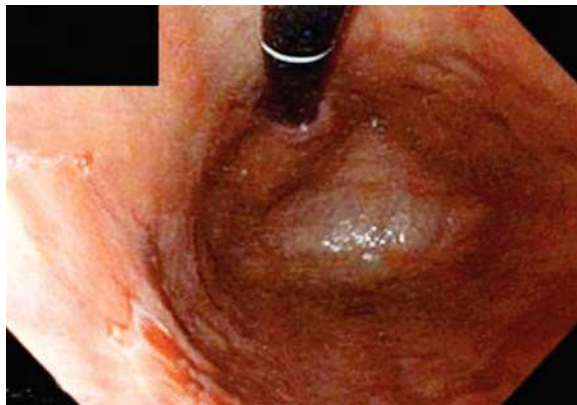
■ Caso clínico

Mujer de 46 años con dispepsia crónica a quien durante una esófago-gastro-duodenoscopia se encontró una lesión menor de 3 cm, no ulcerada del tipo IIa + IIc en pared posterior de cuerpo gástrico (**Figura 1**). Fue valorada por un oncólogo quien no evidenció datos clínicos relevantes, como pérdida de peso o adenopatías. El estudio histopatológico

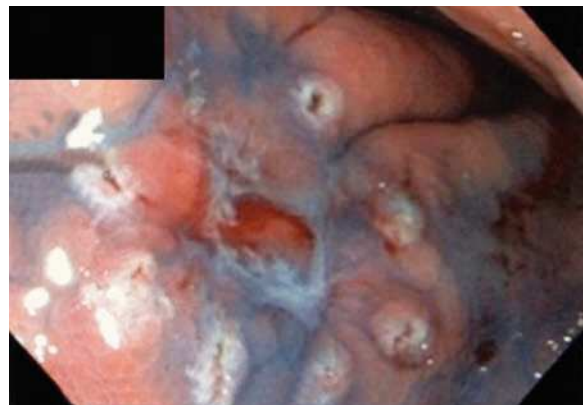de las biopsias demostró un adenocarcinoma con células en anillo de sello indiferenciado limitado a la mucosa. Todos los exámenes de laboratorio y estudios de extensión fueron normales, incluyendo la tomografía computarizada abdominal.

Se le realizó ultrasonido endoscópico para descartar invasión al primer tercio de la submucosa (SM1) y se confirmó que la lesión se limitaba a la mucosa (M3). Luego de marcar la lesión (**Figura 2**),

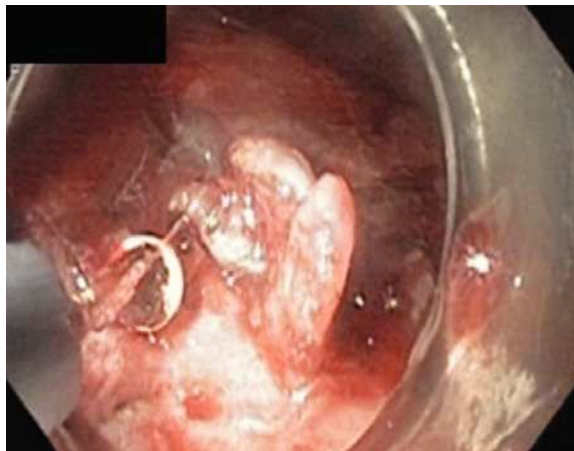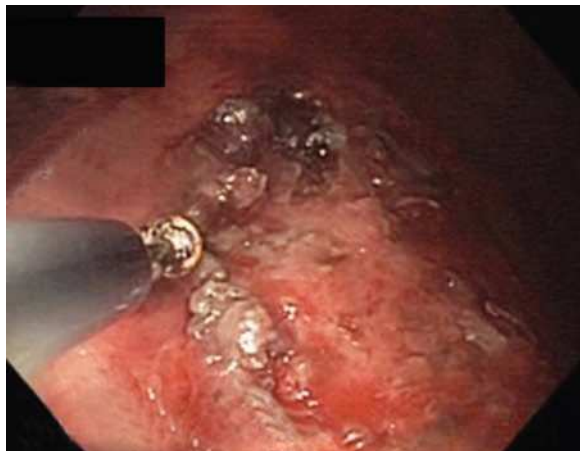■ **Figura 1.** Lesión menor de 3 cm, no ulcerada del tipo IIa + IIc en pared posterior de cuerpo gástrico.



■ **Figura 2.** Marcado de la lesión.



■ Figuras 3 y 4. Dissección endoscópica de la submucosa, con navaja de punta aislada, *IT2-knife*.



se realizó la dissección endoscópica de la submucosa, con navaja de punta aislada “*IT2-knife*” (Figuras 3 y 4). Durante el procedimiento, presentó sangrado abundante y alteraciones electrocardiográficas que no impidieron concluir el estudio. Después de 180 minutos, se obtuvo una pieza de 2 cm por 1 cm (Figura 5). Egresó luego de 48 horas de vigilancia hospitalaria, estable y en buenas condiciones.

■ Figura 5. Pieza quirúrgica.

