



■ Imágenes clínicas

## Diagnóstico endoscópico de *Trichuris trichiura*

Lozoya-González D,<sup>1</sup> Peláez-Luna MC,<sup>1,2</sup> Salceda-Otero JC.<sup>1</sup>

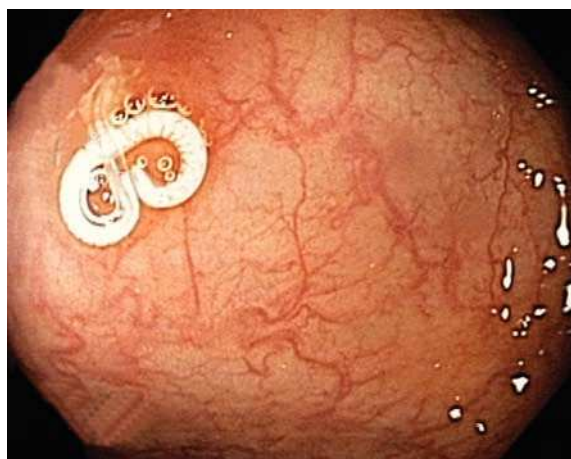
1 Unidad de Endoscopia Avanzada, Centro Médico ABC. México, D. F.

2 Unidad de Medicina Experimental, Laboratorio de Hígado, Páncreas y Motilidad. Facultad de Medicina, UNAM. México, D. F.

■ Caso clínico

Hombre de 67 años de edad con dolor abdominal cólico, crónico, en hemiabdomen inferior, flatulencia y distensión abdominal. Los exámenes de laboratorio incluyendo el análisis de las heces fueron normales. Se realizó una colonoscopia que mostró estructura filiforme blanquecina en ciego, sugere de parásito adherido a la pared (**Figura 1**). Utilizando una pinza de biopsia, se extrajo sujetándolo por su extremo libre. El informe histopatológico fue: "nematodo adenofóreo consistente con hembra grávida de *Trichuris trichiura*". El paciente recibió mebendazol 500 mg oral por tres días, con desaparición de la sintomatología. *Trichuris trichiura* tiene una distribución mundial, predominantemente en los países de clima cálido y húmedo. La mayoría de los pacientes son asintomáticos; sólo presentan síntomas aquellos con infección severa; dichos síntomas pueden ser malestar y dolor abdominal inespecíficos hasta prolapso rectal, anemia, desnutrición y síndrome disenteriforme.

■ Figura 1. Nematodo adenofóreo, hembra grávida de *Trichuris trichiura*.



El diagnóstico se realiza al detectar huevecillos en heces. El tratamiento consiste en albendazol o mebendazol oral.