

# Linfoma no Hodgkin de sigmoides: reporte de un caso

Garza-Sánchez J,<sup>1</sup> Hernández-Ramírez DA,<sup>1</sup> Rocha-Ramírez JL,<sup>1</sup> Rojas-Illanes M,<sup>1</sup> Parrado-Montaña W,<sup>1</sup> Cancino-López JA,<sup>1</sup> Dorantes-Díaz DE,<sup>1</sup> Jonguitud-Muro LA.<sup>2</sup>

1 Servicio de Cirugía de Colon y Recto. Hospital de Especialidades "Dr. Bernardo Sepúlveda", Centro Médico Nacional "Siglo XXI" IMSS. Av. Cuauhtémoc 330, Col. Doctores, Del. Cuauhtémoc, C.P. 06720. México, D.F.

2 División de Cirugía Hospital de Especialidades, "Gral. de Div. Manuel Ávila Camacho", Centro Médico Nacional, IMSS. Calle 2 Norte 2005, Col. Centro, C.P. 72000. Puebla, Puebla.

**Correspondencia:** Dr. Jorge Garza Sánchez. Hospital Betania Torre 3 de Especialidades Médicas. Calle 20 Sur 705, consultorio 103, Colonia Azcárate, C.P. 72501 Puebla, Pue. Celular: 2225407444. Teléfono (01222) 2352480. Correo electrónico: georgesan@hotmail.com

Fecha de recibido: 22 mayo 2007 • Fecha aprobado: 26 febrero 2009

## Resumen

El linfoma no Hodgkin (LNH) tiene localización extraganglionar en 20% de los pacientes, generalmente localizado y de alto grado. El LNH colónico constituye aproximadamente 4% de los linfomas extraganglionares y menos del 1% de las neoplasias malignas. Difiere significativamente de otros sitios de linfoma gastrointestinal (como estómago e intestino delgado) en cuanto a su forma de presentación, tratamiento y pronóstico. La localización más común es el ciego (60-74% de los casos) mientras que el sigmoides se ve afectado en 2.5-14% de los casos. Debido a la ausencia de signos y síntomas específicos, los pacientes frecuentemente se presentan con enfermedad locoregional avanzada. Más de la mitad requieren de una intervención de emergencia debido a dolor abdominal, sangrado u obstrucción. El tratamiento consiste en resección del segmento afectado con linfadenectomía regional seguida de quimioterapia y/o radioterapia adyuvante. Con este abordaje, la sobrevida a 5 años es del 27-55%. Presentamos el caso de un paciente masculino de 59 años con pérdida de peso, dolor abdominal, masa palpable y obstrucción intestinal. Se le realizó una sigmoidectomía con reporte patológico de LNH. Se administró quimioterapia y radioterapia adyuvante. A 6 meses del procedimiento quirúrgico inicial, se encuentra asintomático con Karnofsky de 90. De ahí que,

## Abstract

*Non-Hodgkin lymphoma (NHL) occurs in extranodal location in approximately 20% of patients with limited stage, high-grade disease. Colon is infrequently involved as a primary location, accounting for 4% of all extranodal NHL and far less than 1% of all colonic malignancies. Colonic NHL differs significantly in terms of presentation, therapy and outcome relative to other more common gastrointestinal sites, like stomach or small bowel. The most common location is the cecum (60-74% of cases), while the sigmoid is involved in 2.5-14%. Largely related to the lack of specific signs and symptoms, patients frequently present advanced locoregional disease. Moreover, more than half of patients require an emergent surgery, usually due to pain, bleeding, or obstruction. Therapy usually involves resection of the affected colon and regional lymph nodes followed by adjuvant chemotherapy or/and radiotherapy. Utilizing this approach 5 years survival rates range between 27-55%. We present a 59 years old man with weight loss, abdominal pain, palpable mass and intestinal obstruction. A sigmoidectomy was realized with histopathologic report of NHL. Systemic adjuvant chemotherapy and abdominal radiation were administered. After a 6 month follow-up from initial procedure he is now asymptomatic with Karnofsky of 90. Therefore a surgeon should consider the possibility of NHL when evaluating such patients.*

todo cirujano debe considerar la posibilidad de LNH en los pacientes con esta sintomatología.

**Palabras clave:** linfoma colónico, linfoma extraganglionar, linfoma no Hodgkin.

**Key words:** large bowel lymphoma, extranodal lymphoma, non-Hodgkin lymphoma.

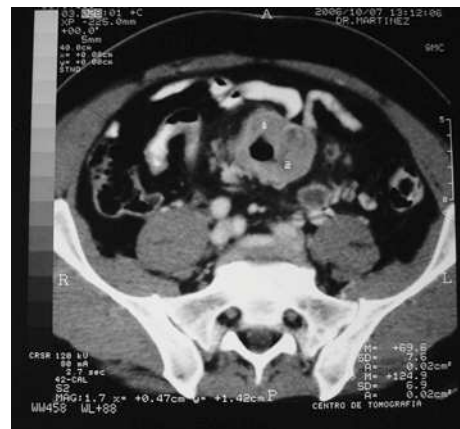
## Introducción

El linfoma no Hodgkin (LNH) es una entidad maligna que se presentó aproximadamente en 58,870 pacientes en Estados Unidos en el 2006, de los cuales se estima que murieron 18,840.<sup>1</sup> A pesar del desarrollo de numerosos esquemas de tratamiento de quimioterapia, permanece como la sexta causa más común de mortalidad en dicho país.<sup>2</sup> Se presenta de forma extraganglionar en 10-33% de los pacientes, siendo el tracto gastrointestinal el sitio más común (4-50% de los casos).<sup>3-5</sup> En las series occidentales, el estómago es el órgano más frecuentemente afectado (10% de todas las neoplasias gástricas malignas) seguido por el intestino delgado (aproximadamente 25% de los casos) y el colon (4% de todas las formas extraganglionares y del 0.2-0.4% de las neoplasias colónicas malignas).<sup>5</sup> Se presenta el caso de un paciente masculino de 59 años con dolor abdominal, pérdida de peso y rectorragia, el cual fue sometido a sigmoidectomía por una masa colónica con obstrucción del 80% con resultado definitivo de linfoma no Hodgkin difuso de células grandes.

## Reporte del caso

Masculino de 59 años de edad, con antecedente de hipertensión arterial sistémica de 15 años de evolución, tabaquismo y alcoholismo intensos suspendidos hace 25 años. Inició padecimiento actual con pérdida de 20 kg de peso corporal, dolor en hipogastrio tipo cólico de moderada intensidad, cambios en el hábito defecatorio y rectorragia ocasional de 1 mes de evolución. A la exploración física presentó signos vitales estables, abdomen blando, peristalsis normoactiva, dolor moderado a la palpación media en hipogastrio, donde se palpó masa poco móvil de 8 por 8 cm, sin datos de irritación peritoneal. La exploración proctológica y rectosigmoidoscopia rígida hasta 20 cm del margen

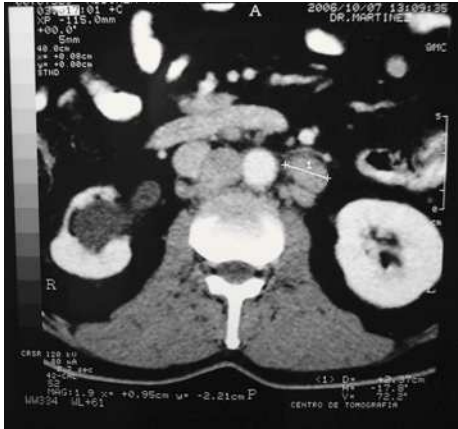**Imagen 1.**  
Tomografía de abdomen con engrosamiento de sigmoides y obliteración de la luz en relación con neoplasia.



anal fueron normales; radiografía de abdomen con dilatación de asas de intestino delgado, la tomografía computada (TC) de abdomen mostró engrosamiento de sigmoides con obliteración de la luz, en relación con neoplasia (**Imagen 1**) y múltiples adenomegalias retroperitoneales de 2 cm de diámetro en cadena ilíaca izquierda intercavaoárnicas y aórtica distal (**Imagen 2**). Laboratorios de interés: deshidrogenasa láctica (DHL) de 909 U/L, leucocitosis de 12,800/ML, hemoglobina de 10.6 g/dL, hematocrito de 32.1%, plaquetas 326,000, antígeno carcinoembrionario de 0.928 ng/mL. La colonoscopia reveló lesión a 30 cm del margen anal que se extendía hasta 38 cm del mismo, de aspecto exofítico con necrosis y ulceración, que obstruía 80% de la luz colónica (**Imagen 3**). El paciente se sometió a laparotomía exploradora/sigmoidectomía/colostomía descendente con cierre distal en Hartmann por datos de obstrucción 48 horas después de su ingreso, encontrándose tumor a nivel de colon sigmoides de 7 por 10 cm fijo a hueso

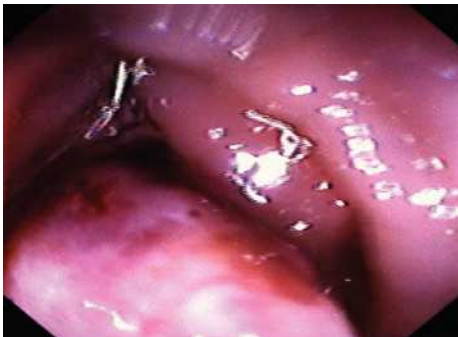**Imagen 2.**

Tomografía de abdomen que evidenció múltiples adenomegalias retroperitoneales de 2 cm de diámetro en cadena iliaca izquierda intercavaoárnicas y aórtica distal.



**Imagen 3.**

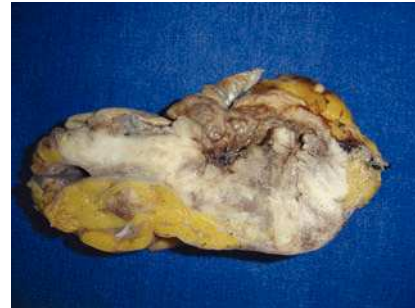Colonoscopia que evidenció lesión desde 30 hasta 38 centímetros del margen anal, exofítica, con necrosis y ulceración, de bordes irregulares que obstruía 80% de la luz colónica.



pélvico con invasión a serosa, presencia de múltiples ganglios retroperitoneales y principales, sin evidencia de metástasis hepáticas (**Imagen 4**). El paciente presentó adecuada evolución posquirúrgica, siendo egresado a las 72 horas del posoperatorio. La centellografía ósea, biopsia de hueso y médula ósea fueron negativas, no habiendo evidencia de neoplasia o proliferaciones linfoides. El reporte histopatológico definitivo fue: linfoma no Hodgkin difuso de células grandes con diferenciación plasmocitoide que infiltró la pared intestinal, ganglios linfáticos y tejido adiposo pericólico (**Imagen 5**).

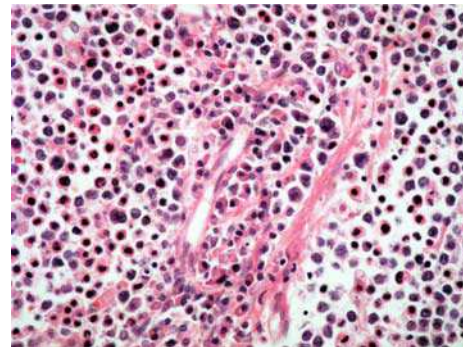
**Imagen 4.**

Corte macroscópico de rectosigmoides donde se aprecia lesión que infiltra toda la pared intestinal y tejido adiposo adyacente, además de crecimiento ganglionar.



**Imagen 5.**

Corte microscópico que demuestra neoplasia maligna constituida por células linfoides anaplásicas con células de diferenciación plasmocitoide y abundantes mitosis.



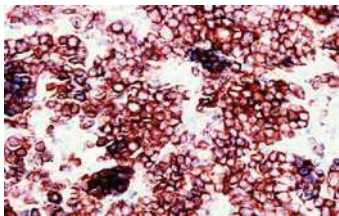
Se realizaron tinciones de inmunohistoquímica para marcadores CD138 (**Imagen 6**) y CD30 (**Imagen 7**). Se administró quimioterapia adyuvante con 6 ciclos de ciclofosfamida 1600 mg, 4-epirrubicina 180 mg, vincristina 2 mg, prednisona 100 mg. El paciente fue operado para reinstalar tránsito colónico con buena evolución, y posteriormente se administró radioterapia abdominopélvica. Actualmente, con respuesta completa y sin datos de actividad con DHL de 283 U/L y Karnofsky de 3 a 6 meses del procedimiento quirúrgico.

### Discusión

El tracto gastrointestinal es el sitio más común de LNH extraganglionar (hasta 50% de los casos),

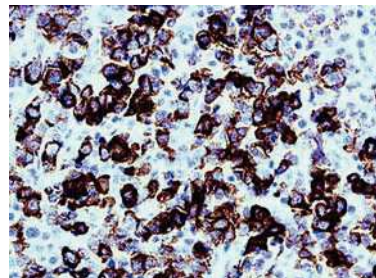
**Imagen 6.**

Tinción de inmunohistoquímica para marcador CD138.



**Imagen 7.**

Tinción de inmunohistoquímica para marcador CD30.



pudiendo involucrar desde la cavidad oral hasta el ano.<sup>2</sup> Clásicamente se han descrito en forma conjunta aquellos LNH que afectan al estómago, intestino delgado, colon y recto; sin embargo, debido a las grandes diferencias, presentación clínica, histología, inmunofenotipo y comportamiento, que existen entre las diversas localizaciones, cada vez se hace mayor énfasis en considerar al LNH colónico como una entidad clínico-patológica diferente.

El linfoma gástrico se presenta en grupos de mayor edad, en etapas más tempranas con proliferación mural superficial, con tipo histológico de menor grado en comparación a los linfomas intestinales, los cuales ocurren en gente más joven, con infiltración más profunda y tipos histológicos de alto grado asociados a mayor aneuploidía de DNA. En este subtipo no se ha encontrado mejoría significativa con la cirugía en comparación con el tratamiento médico.

La afección colorrectal se presenta en 5-48% de los pacientes con afección gastrointestinal,<sup>5</sup> comúnmente se encuentran en la cuarta o quinta década de la vida; los pacientes pueden quejarse de dolor abdominal pobremente localizado (40-90%), pérdida de peso (27-100%), cambios en el hábito intestinal y rectorragia. El hallazgo físico más frecuente es una masa palpable (30-88%). La mucosa colónica puede mostrar engrosamiento difuso o ulceraciones, datos que pueden hacerlo indistinguible del adenocarcinoma durante la colonoscopia y los estudios con bario.<sup>3,6</sup>

A pesar de que su incidencia en la población general continúa siendo baja (0.02 por 100,000), se han identificado ciertos factores de riesgo como la inmunosupresión (HIV, trasplante renal u otras condiciones que requieran inmunosupresión) y la

enfermedad intestinal inflamatoria. Existe un predominio de afección en el género masculino (2:1 con relación al género femenino).<sup>3</sup>

La localización más común del LNH colónico es el ciego (60-74%), lo cual probablemente se explique por el gran volumen de tejido linfático localizado en esta zona, en comparación con otras porciones del colon. La afección del sigmoides va del 2.5 al 14.2%.<sup>3,7,8</sup> El pronóstico de estas neoplasias está fuertemente relacionado con el status patológico y el subtipo histológico.

La clasificación más aceptada actualmente es la de la OMS, la cual divide al LNH en casi 40 subtipos, de los cuales los 13 más comunes (88% de todos los casos) son los siguientes: linfoma difuso de células grandes (31%), linfoma folicular (22%), linfoma linfocítico pequeño (6%), linfoma de células del manto (6%), linfoma periférico de células T (6%) y linfoma tipo MALT (5%).<sup>9</sup>

El tipo difuso de células grandes (LDCG) de la estirpe B es el más común de todos los LNH del tracto gastrointestinal (60%). Presenta el siguiente inmunofenotipo: CD19, CD20 y CD79a positivos y CD11c, CD23, FMC7 negativos. Se presenta con los siguientes patrones: plasmocitoide, centroblástico, inmunoblástico, anaplásico, rico en histiocitos y de granulomatosis linfoidea.<sup>9</sup> Es importante clasificar a los pacientes de acuerdo al índice de pronóstico internacional (INPI), que en nuestro paciente fue de 1 (DHL elevada), lo que predice a 5 años, un intervalo libre de recurrencia de la enfermedad del 70% y supervivencia global del 73%.<sup>10</sup>

El abordaje quirúrgico depende de la localización del tumor. La cirugía más realizada en la mayoría de los reportes es la hemicolectomía

derecha, debido al predominio de las lesiones cecales, pudiéndose realizar sigmoidectomía con cierre primario o procedimiento de Hartmann, si el tumor se encontrara en el sigmoides como en el caso de nuestro paciente. El LNH es una enfermedad sistémica y actualmente la base del tratamiento debe ser el manejo médico, empleando el tratamiento quirúrgico para la presentación sintomática o con alto riesgo de complicaciones como obstrucción o perforación.

Las mejores tasas de éxito con la quimioterapia, se logran con los tumores rápidamente proliferativos como los LDCG, que son más sensibles a los agentes quimioterapéuticos. Principalmente se ha utilizado CHOP como esquema de primera línea (ciclofosfamida 750 mg/m<sup>2</sup>, hidroxidaunomicina 50 mg/m<sup>2</sup>, vincristina 1.4 mg/m<sup>2</sup> intravenosos el día 1 y prednisona 100 mg vía oral los días 1-5) con una respuesta completa en 50% de los pacientes y una parcial en 30%, aunque el pronóstico puede variar en relación con la etapa, nivel sérico de deshidrogenasa láctica, estado físico y edad.<sup>3</sup>

DeVita estableció que la terapia regional adyuvante con radiación, incrementa el control local y la supervivencia libre de enfermedad a 5 años. Para tumores menores a 3 centímetros se logrará 100% del control local con dosis de 30 a 50 Gy, disminuyendo hasta 60-70% con tumores mayores a 6 cm.<sup>3</sup>

Los datos publicados demuestran que la cirugía combinada con quimioterapia es superior al procedimiento quirúrgico aislado, ya que 50% de los tumores recaen después de la cirugía.<sup>4</sup> Los pacientes con linfomas gastrointestinales grado I, tienen una supervivencia a 5 años del 60-80%, 40-60% en etapa II, 10-20% con etapas III y IV.<sup>11</sup> Estos reportes incluyen a los linfomas gástricos, de intestino delgado y colon, como son la mayoría de los estudios, por lo que es difícil establecer una

conclusión definitiva sobre el pronóstico de los pacientes con afección sigmoidea aislada.

Debido al relativo escaso número de reportes localizados en colon sigmoides, múltiples clasificaciones histológicas y la ausencia de estudios aleatorizados para determinar la modalidad de tratamiento ideal, no existe un abordaje diagnóstico, pronóstico y terapéutico homogéneo en el LNH colorrectal.

## Conclusión

El tratamiento ideal para cada paciente debe ser individualizado dependiendo el tipo de enfermedad y su localización; un abordaje multidisciplinario con cirugía, quimioterapia y radioterapia puede aumentar la posibilidad de cura. Dichos pacientes pueden requerir tratamiento quirúrgico de urgencia por dolor, sangrado u obstrucción hasta en 50% de los casos, por lo que todo cirujano debería considerar la posibilidad de LNH colorrectal cuando evalúe dicha sintomatología.

## Bibliografía

1. Jemal A, Siegel R, Ward E et al. Cancer statistics. *CA Cancer J Clin* 2006;56:106-30.
2. Koniaris LG, Drugas G, Katzman PJ et al. Management of gastrointestinal lymphoma. *J Am Coll Surg* 2003;197:127-41.
3. Doolabh N, Anthony T, Simmang C et al. Primary colonic lymphoma. *J Surg Oncol* 2000;74:257-62.
4. Pandey M, Kothari KC, Wadhwa MK et al. Primary malignant large bowel lymphoma. *Am Surg* 2002;68:121-6.
5. Cai S, Cannizo F, Kelli et al. The role of surgical intervention in non-Hodgkin's lymphoma of the colon and rectum. *Am J Surg* 2007;193:409-412.
6. Gurney KA, Cartwright RA, Gilman EA. Descriptive epidemiology of gastrointestinal non-Hodgkin's lymphoma in a population-based registry. *Br J Cancer* 1999;79:1929-34.
7. Ernst M, Stein H, Ludwig D et al. Surgical therapy of gastrointestinal non-Hodgkin's lymphomas. *Eur J Surg Oncol* 1996;22:177-81.
8. d'Amore BF, Brincker H, Gronbaek K et al. Non-Hodgkin's lymphoma of the gastrointestinal tract: a population-based analysis of incidence, geographic distribution, clinicopathologic presentation features, and prognosis. *J Clin Oncol* 1994;12:1673-84.
9. Rademaker J. Hodgkin's and non-Hodgkin's lymphomas. *Radiol Clin N Am* 2007;45:69-83.
10. The International non-Hodgkin's lymphoma prognostic factors project. A predictive model for aggressive non-Hodgkin's lymphoma. *N Engl J Med* 1993;329:987-994.
11. Aviles A, Neri N, Huerta-Guzman J. Large bowel lymphoma: an analysis of prognostic factors and therapy in 53 patients. *J Surg Oncol* 2002;80:111-115.