

Poliposis adenomatosa familiar; imágenes de interés clínico

Castañeda-Argáiz R,¹ González-Contreras QH,² Rodríguez Zentner H.³

¹ Médico pasante del servicio social de cirugía de colon y recto del Instituto Nacional de Ciencias Médicas y Nutrición "Salvador Zubirán", México, D. F.

² Jefe del servicio de cirugía de colon y recto del Instituto Nacional de Ciencias Médicas y Nutrición "Salvador Zubirán", México, D. F.

³ Médico residente de cirugía de colon y recto del Instituto Nacional de Ciencias Médicas y Nutrición "Salvador Zubirán", México, D. F.

Departamento de Cirugía de Colon y Recto, Instituto Nacional de Ciencias Médicas y Nutrición Salvador Zubirán, México, D. F.

Correspondencia: Dr. Roberto Castañeda Argáiz Vasco de Quiroga No 15, Delegación Tlalpan, 14000 México, D.F. Tel. 5487 0900 ext. 2142. *Correo electrónico:* betocas83@hotmail.com

Presentación del caso

Paciente masculino de 44 años de edad con historia de sangrado de tubo digestivo bajo, pérdida de peso y síndrome anémico. Ello motivó la indicación de una colonoscopia, en la que se encontraron múltiples pólipos, que se iniciaban a 3 cm del margen anal y se extendían hasta el colon ascendente. Se tomaron múltiples muestras para biopsia, cuya observación mostró pólipos adenomatosos sin displasia, con lo que se estableció el diagnóstico de poliposis adenomatosa familiar. De manera electiva, se practicó una proctocolectomía total con reservorio en "J" más anastomosis íleo-anal por vía laparoscópica (**Figura 1**). La poliposis adenomatosa familiar (PAF) es causada por una mutación

en el gen supresor APC, que se localiza en el cromosoma 5q21. La PAF causa cerca de 1% de los casos de carcinoma de colon, se caracteriza por la presencia de más de 100 pólipos adenomatosos en colon y recto (**Figura 2**), con una penetración virtual de 100% y cerca de 100% de riesgo de desarrollar cáncer a los 40 años de edad si no se realiza una colectomía profiláctica. El riesgo de desarrollar cáncer en un paciente tratado con anastomosis íleo-rectal es de 4% a 8% a los 10 años y de 26% a 32% a los 25 años del tratamiento. Por ello, la mayoría de los cirujanos prefiere realizar una anastomosis íleo-anal con reservorio en "J", pese a que conlleve una menor calidad de vida.

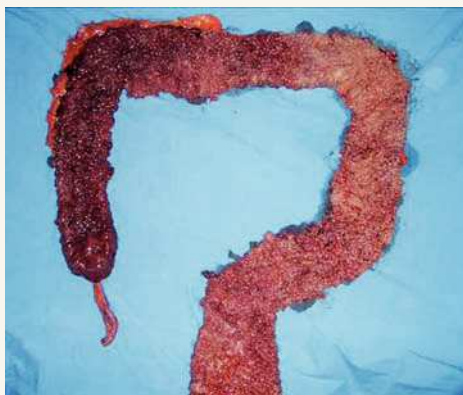


Figura 1.

Proctocolectomía total en un paciente con diagnóstico de poliposis adenomatosa familiar.

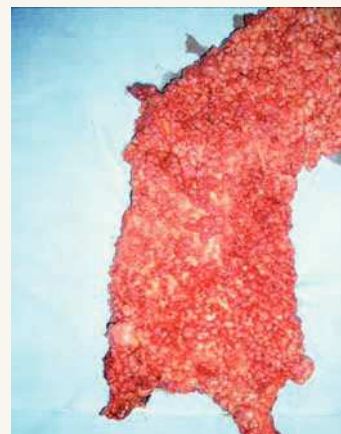


Figura 2.

Poliposis adenomatosa familiar, más de 100 pólipos adenomatosos en el colon.