

# Imágenes clínicas en gastroenterología

## Tumor del estroma gástrico

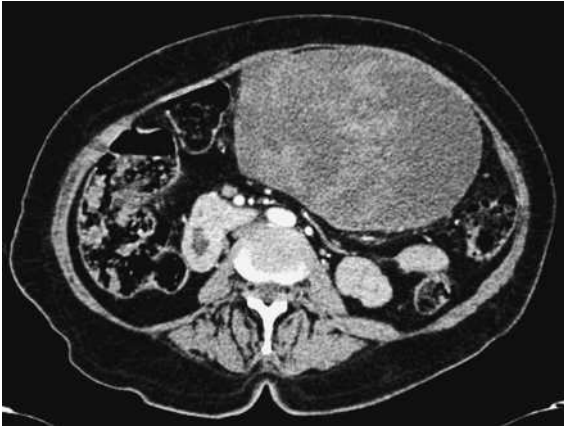

Figura 1.

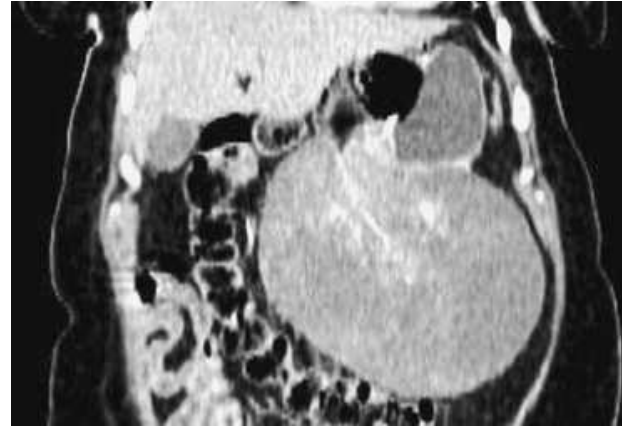


Figura 2.

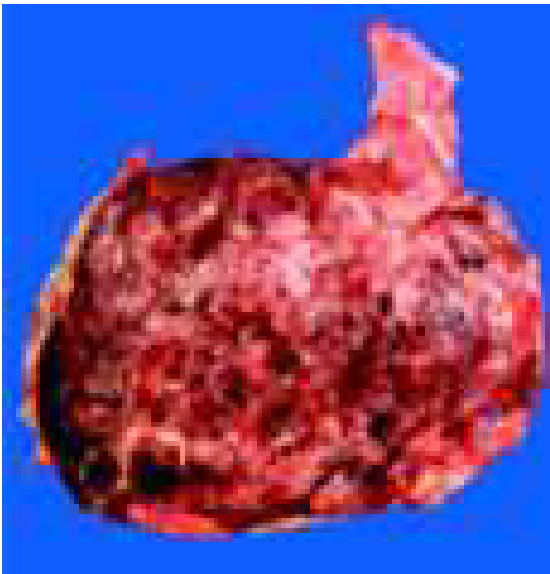

Figura 3.

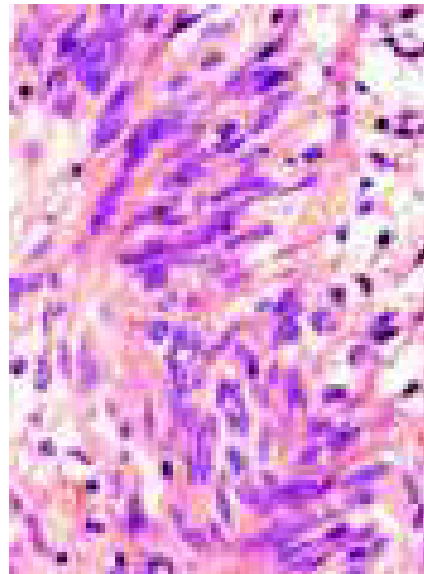


Figura 4.

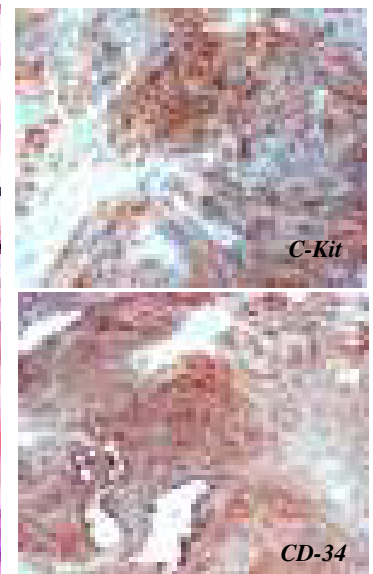


Figura 5.

Femenino de 77 años con DM2 e HTA. Seis meses con dolor epigástrico urente, hiporexia, náusea, pirosis y pérdida de peso de 17 kg. Se detectó masa palpable en abdomen. La tomografía computada mostró masa dependiente de estómago de 162 x 157 x 137 mm (fase arterial, Figura 1), así como la reconstrucción en corte coronal (Figura 2). La paciente se sometió a gastrectomía subtotal, se observó la pieza quirúrgica de 16.4 cm (Figura 3), además, las imágenes microscópicas mostraron un patrón en células fusiformes (Figura 4) y tinciones positivas para C-Kit y CD-34 (Figura 5).

Dr. Eduardo Cerda Contreras,\* Dra. Nora Isela Moguel Molina,\*\* Dr. Ángel Fomperosa Torres\*\*\*

\* Departamento de Gastroenterología, Instituto Nacional de Ciencias Médicas y Nutrición Salvador Zubirán. \*\* Departamento de Imagenología, Instituto Nacional de Ciencias Médicas y Nutrición Salvador Zubirán. \*\*\* Departamento de Patología, Instituto Nacional de Ciencias Médicas y Nutrición Salvador Zubirán.

Correspondencia: Dr. Eduardo Cerda Contreras. Instituto Nacional de Ciencias Médicas y Nutrición Salvador Zubirán, Vasco de Quiroga No. 15, Col. Sección XVI, Deleg. Tlalpan, C.P. 14000. México, D.F. Tel.: 5487-0900, Ext.: 2707. Correo electrónico: lalocerca@gmail.com

Recibido para publicación: 10 de febrero de 2006.  
Aceptado para publicación: 25 de octubre de 2006.