

Imágenes clínicas en gastroenterología

Perforación intestinal secundaria a la ingestión de palillo de dientes

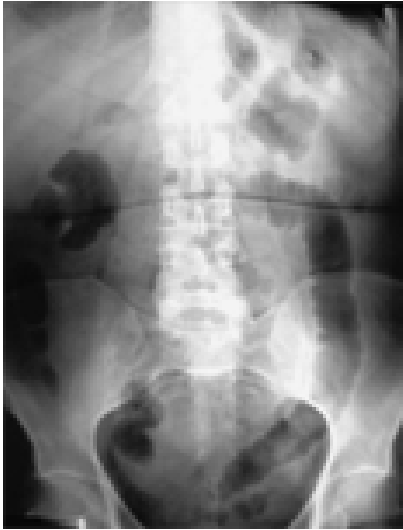


Figura 1.

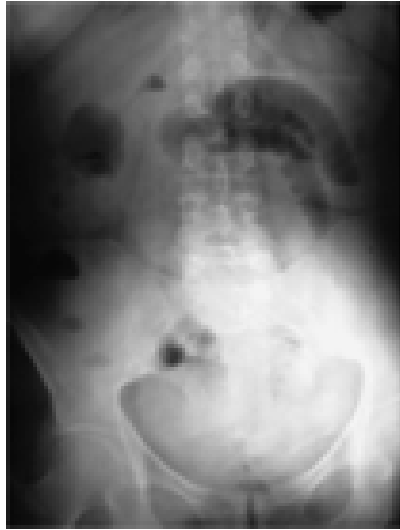

Figura 2.

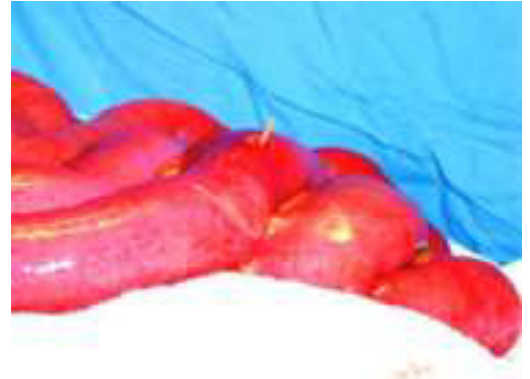

Figura 3.



Figura 4.

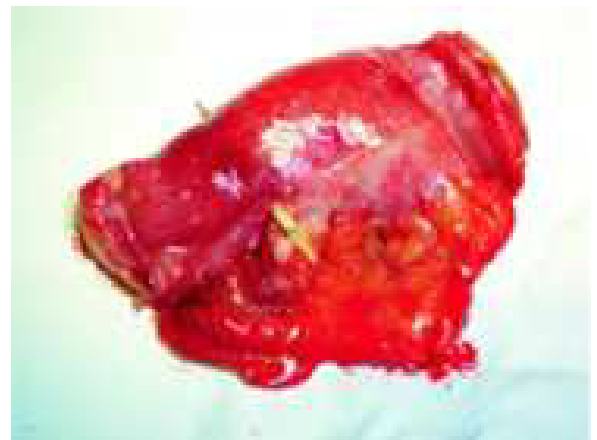

Figura 5.

Paciente femenino de 68 años de edad con antecedente de histerectomía hace 15 años, ingresa con dolor abdominal generalizado de dos días de evolución, acompañado de vómito, diarrea, distensión abdominal. Tratada previamente con analgésicos, antibióticos y antidiarreicos. A la exploración física FC 85X², TA 120/80, 37 °C. Abdomen blando con dolor a la palpación profunda sin datos francos de irritación peritoneal, peristalsis presente. Las radiografías simples de abdomen con asa fija de delgado y niveles hidroaéreos (*Figuras 1 y 2*) y laboratorio con 14,500 leucocitos y dos bandas. Se realiza laparotomía exploradora con diagnóstico preoperatorio de apendicitis del anciano modificada por medicamentos vs. hernia interna sec. a brida, encontrando perforación intestinal de íleon terminal por palillo de dientes en borde mesentérico y antimesentérico con peritonitis (*Figuras 3 y 4*), se realiza resección del segmento afectado (*Figura 5*), lavado de cavidad y entero-enteroanastomosis término-terminal.

Dr. José de Jesús Jaime Báez García,* Dr. Paulino Martínez Hernández Magro,* Dr. Gabriel Iriarte Gállego*

* Departamento de Cirugía Gastrointestinal. Hospital Guadalupeño. Celaya, Gto., México.

Correspondencia: Dr. José de Jesús Jaime Báez García. Hospital Guadalupeño de Celaya. Guadalupe 205-107, Col. Alameda. C.P. 38050. Celaya, Gto., México. Tel.: 01(461) 6121-67. Correo electrónico: baezjaimedoc@aol.com

Recibido para publicación: 4 de noviembre de 2005.

Aceptado para publicación: 27 de abril de 2006.