

Imágenes clínicas en gastroenterología

Esprue celíaco refractario

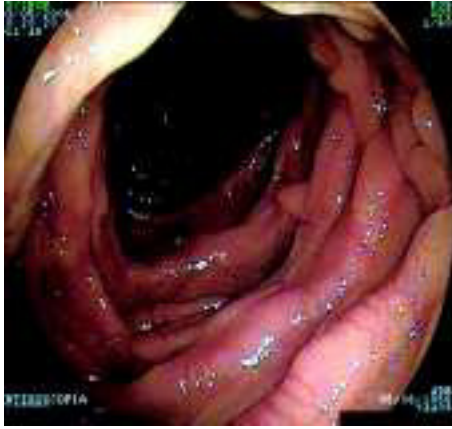

Figura 1.

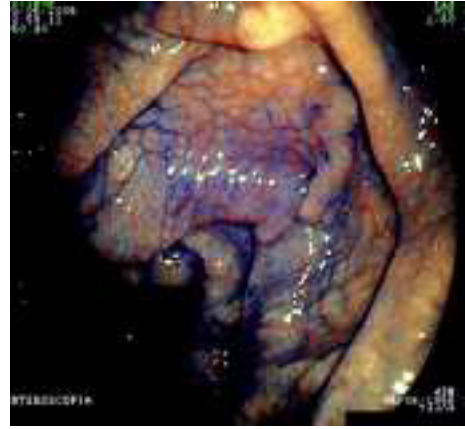

Figura 2.

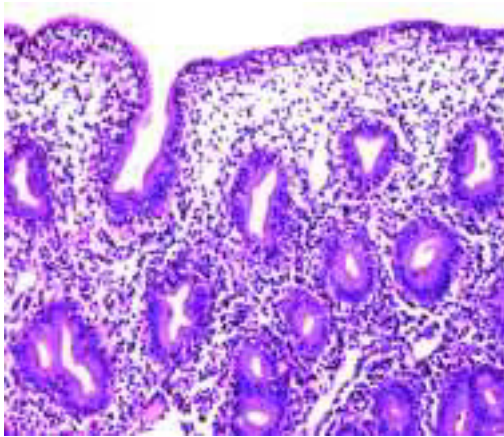


Figura 3.

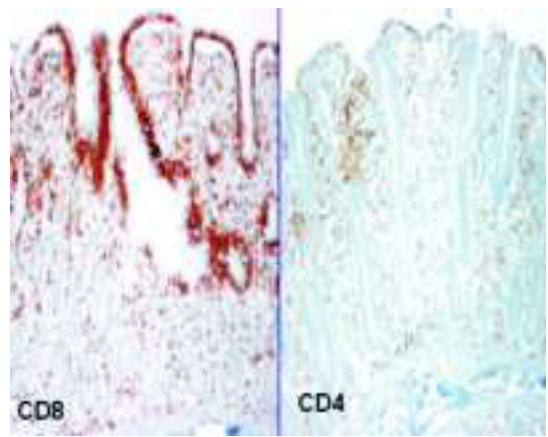


Figura 4.

Hombre de 49 años de edad con diagnóstico de esprue celíaco en 1978. La evolución se caracterizó por diarrea a pesar del adecuado apego a dieta libre de gluten. En abril/06 acudió por diarrea de cuatro meses de evolución y dolor cólico generalizado. Clínicamente se detectaron criterios de esprue refractario. La enteroscopia con doble balón demostró en duodeno distal mucosa lisa con aspecto atrófico (*Figura 1*). En la cromoescopia digital se observó mucosa con patrón característico en mosaico (*Figura 2*). La biopsia de duodeno tenía marcada atrofia de vellosidades y en el epitelio superficial acentuada infiltración por linfocitos (*Figura 3*). El estudio de inmunohistoquímica demostró daño al epitelio superficial de las vellosidades por linfocitos CD8+ con población normal de linfocitos CD4+ (*Figura 4*).

Dr. Ignacio Guerrero Hernández,* Dr. Aldo Torre Delgadillo,* Dr. Edgardo Reyes,** Dr. Rafael Barreto-Zúñiga***

* Departamento de Gastroenterología. Instituto Nacional de Ciencias Médicas y Nutrición Salvador Zubirán. ** Departamento de Patología. Instituto Nacional de Ciencias Médicas y Nutrición Salvador Zubirán. *** Departamento de Endoscopia. Instituto Nacional de Ciencias Médicas y Nutrición Salvador Zubirán.

Correspondencia: Dr. Ignacio Guerrero Hernández

Instituto Nacional de Ciencias Médicas y Nutrición, Salvador Zubirán. México, D.F. Vasco de Quiroga No. 15, Sección XVI, Tlalpan. C.P. 14000.
Tel.: 5487-0900, Ext.: 2706.

Correo electrónico: guerrerogallo@yahoo.com

Recibido para publicación: 20 de enero de 2006.

Aceptado para publicación: 27 de abril de 2006.