

Ultrasonido endoscópico

Dr. Alejandro Membrillo R.*

*Servicio de Endoscopia, Hospital de Especialidades, Centro Médico Nacional Siglo XXI, IMSS, México.

Correspondencia: Dr. Alejandro Membrillo R. Av. Cuauhtémoc No. 330, Col. Doctores, México, D.F. Correo electrónico: membriale@hotmail.com

Recibido para publicación: 21 de julio de 2005.

Aceptado para publicación: 27 de abril de 2006.

RESUMEN. El ultrasonido endoscópico (USE) es un desarrollo tecnológico de extraordinaria utilidad para el endoscopista. Para poder integrar esta información y realizar el procedimiento adecuadamente, el endoscopista requiere una considerable experiencia en endoscopia, conocimiento de la anatomía de todo el tórax y abdomen y conocimiento de la ultrasonografía. Uno de los más importantes avances del USE como técnica de imagen es la habilidad de colocar el dispositivo transductor de imagen en contacto directo con la lesión. La punción aspirativa con aguja fina (PAAF) guiada por USE, ha mostrado ser un efectivo método para establecer el diagnóstico histológico de una lesión maligna primaria localizada dentro, adyacente al tracto gastrointestinal, para corroborar la diseminación metastásica a ganglios linfáticos, en la evaluación de colecciones líquidas, en la evaluación de metástasis hepáticas, en la neurólisis del tronco celiaco guiada por USE y otros.

Palabras clave: ultrasonido endoscópico.

La ecoendoscopia o ultrasonido endoscópico (USE) es un procedimiento que combina la endoscopia convencional con la ecografía, es por tanto un procedimiento que brinda una inigualable información.

El USE está conformado por un endoscopio flexible y una sonda procesador de ultrasonido que transmite múltiples imágenes por segundo, lo que permite reproducir en tiempo real las estructuras viscerales y sus movimientos.

Las primeras aplicaciones clínicas se iniciaron al comienzo de los años ochenta y utilizaba un ultrasonido de tipo lineal que proporcionaba cortes sagitales haciendo difícil la interpretación de las imágenes.¹ Posteriormente la firma Olympus presentó un prototipo que realizaba cortes transversales de 180° comparables con

SUMMARY. Endoscopic ultrasonography (EUS) is a technologic development of extraordinary application for the endoscopist. To be able to integrate this information and perform the procedure competently, the endoscopist requires a considerable degree of endoscopic expertise, knowledge of the anatomy of the whole chest and abdomen and ultrasonography. One of the most important advantages of EUS as a technique of imaging is the ability to place the imaging device in direct contact with a lesion. EUS-guided fine-needle aspiration (FNA) has been shown to be an effective modality for establishing a histologic diagnosis of primary malignant lesions within and adjacent to the gastrointestinal tract and for documenting the spread of malignancy to lymph nodes, evaluating fluid collections, assessing liver metastases, EUS-guided celiac blockade and more.

Key words: Endoscopic ultrasonography.

la tomografía computarizada con lo que facilitó la orientación espacial. Después de varias modificaciones, en 1986 la empresa pudo comercializar la cuarta generación de este tipo de instrumentos que ya podían realizar cortes de 360° (Olympus GF UM2).

Este endoscopio presentaba una visión oblicua anterior y una sonda mecánica rotativa que manejaba una frecuencia de 7.5 MHz, con un diámetro externo de 13 mm. Después de varias innovaciones y mejoras, uno de los cambios más relevantes en los ecoendoscopios fue la conversión de fibroecoendoscopios a los actuales videoecoendoscopios.

Actualmente existe la más alta tecnología y variedad en videoecoendoscopios (Olympus, Fuji, Pentax) que presentan características excepcionales como un grosor

máximo de 11 mm, una punta rígida más corta, mayores ángulos de flexión del endoscopio, conducto operativo, un amplio rango de frecuencias 5, 7.5, 12 y 20 MHz. y otras características adicionales que facilitan su empleo y mejoran su precisión.²

Existen básicamente dos tipos de ecoendoscopios, el radial que realiza una exploración con cortes de 360°, llamado ecoendoscopio diagnóstico (*Figura 1*) y el lineal o sectorial que es considerado el ecoendoscopio terapéutico (*Figura 2*), ya que posibilita el paso de una aguja fina por su conducto de operaciones, permitiendo realizar una punción aspirativa con aguja fina (PAAF) que es controlada en tiempo real.^{3,18}

La visión videoendoscópica de ambos endoscopios es oblicua al igual que los primeros prototipos, siendo necesario usar un endoscopio de visión frontal convencional para realizar cuando sea el caso, una exploración previa de la lesión a estudiar.

Existe también un ecocolonoscopio cuya utilidad ha sido mínima debido básicamente a que quitando la patología más común de la región rectosigmoidea y la de la región anal, el aporte que brinda en enfermedades del resto del colon, no ha impactado de manera positiva en la planeación terapéutica final.

El videoecoduodenoscopio, el menos desarrollado de todos, ofrece una mejor visión y evaluación de la región ampular, permitiendo realizar la ecoendoscopia y la colangiografía retrógrada endoscópica simultáneamente, por lo que su realización puede permitir al médico experto disminuir procedimientos, obtener al mismo tiempo un diagnóstico, una posible terapéutica endoscópica y una estadificación en caso de neoplasias de ampulla o encrucijada biliopancreática.

El último de los ecoendoscopios creados es el videoecobroncoscopio, que tiene una mejor capacidad resolutive de las estructuras del árbol respiratorio, si se compara con la minisonda endobronquial, lo que permite en casos de enfermedades pulmonares acceder directamente por la vía respiratoria a la zona que se desea estudiar, pudiendo alcanzar mayor número de regiones ganglionares mediastínicas y torácicas con una mayor precisión y a menor distancia, además de tener la posibilidad de que a través del mismo se pueda realizar una PAAF y obtener material para estudio citológico.^{2,3,16,18}

Las minisondas de ecografía son sondas de entre 2 y 4 mm de diámetro que se deslizan a través del conducto de operaciones del endoscopio (*Figura 3*), poseen en su extremo distal un sistema de emisión y captación de ultrasonidos y es posible poner este extremo en íntimo contacto con el área a explorar, pudiendo acceder a zo-




Figura 1. Ecoendoscopio radial.

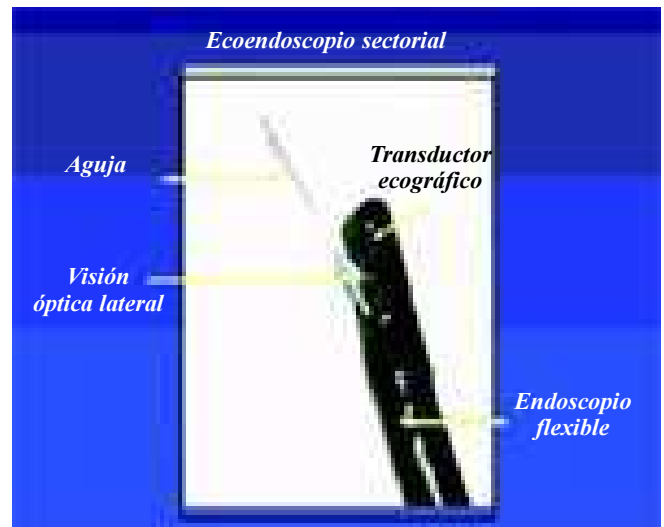


Figura 2. Ecoendoscopio lineal.

nas donde el endoscopio convencional no puede alcanzar, como a zonas estrechas donde no es posible su paso.

Otra de las bondades de las minisondas es la posibilidad de explorar los conductos de calibre mínimo como son los bronquios, el conducto pancreático principal y la vía biliar intra y extrahepática.^{3,5,6}

Los diferentes transductores permiten diferenciar cinco capas de la pared del tubo digestivo con frecuencias de 5 y 7.5 MHz, y hasta nueve capas con frecuencias de 20 y 30 MHz. No existe hasta la actualidad un método




Figura 3. Minisondas.

diagnóstico más preciso que el USE para estudiar el espesor de la pared del tubo digestivo y el ambiente peridigestivo circundante.

La posibilidad de exploración se inicia desde la hipofaringe hasta la tercera porción del duodeno en el tubo digestivo alto, teniendo al alcance la exploración del mediastino, gran parte de la cavidad abdominal y estructuras viscerales como el lóbulo hepático izquierdo, glándula suprarrenal izquierda, el páncreas en su totalidad, el bazo, la vía biliar, el hilio hepático y esplénico, vasos esplénicos, mesentéricos superiores y sistema venoso portal. En el tubo digestivo bajo permite una exploración precisa de la pared de la región recto-sigmoidea, hasta unos 25 cm del margen anal, lo que corresponde a la región de los vasos ilíacos y puede revisarse gran parte de las estructuras pélvicas como son los órganos reproductores, estructuras del aparato urinario distal, el tabique recto-vaginal tan importante en patología ginecológica y finalmente la exploración de la región anal.²

Desde el punto de vista ecoendoscópico, la pared del tubo digestivo (*Figura 4*) se presenta como una sucesión de capas de ecogenicidad alternante, lo que permite una evaluación detallada de cada una de ellas y una exploración estructural precisa del órgano a explorar.

El USE es una técnica compleja por lo que el médico endoscopista debe reunir un conocimiento y experiencia amplia en endoscopia, en ecografía y en el proceso patológico objeto de la investigación.^{2,4,9,16,18} El USE es una técnica relativamente reciente que ha tenido un desarrollo acelerado en los últimos 10 años, lo que ha permitido que las indicaciones médicas del USE se amplíen continuamente, a la fecha las indicaciones más fre-

cuentes y con una mejor rentabilidad^{2,4,5,7,8,10-15} se presentan en el *cuadro 1*.

La ecoendoscopia es un recurso importante en el diagnóstico de todas estas patologías por su baja morbimortalidad, alta sensibilidad y especificidad y una elevada precisión diagnóstica (*Figura 5*).

Al desarrollarse la terapéutica ecoendoscópica las indicaciones han seguido en aumento (*Cuadro 2*) y se han ampliado al mismo tiempo que la técnica se desarrolla.^{2,7,8,14,16-18} Uno de los avances dentro de la ecoendoscopia ha sido el poder obtener material de análisis mediante PAAF^{16,18} (*Figura 6*).

Aunque globalmente similares, existen diferentes tipos de agujas que varían entre sí por algunas características específicas como lo son un botón de seguridad para control de profundidad de la aguja, mangos desechables o reusables, material de mejor definición para un control en tiempo real con el ultrasonido, un grosor variable (22,19 Gauges) y un menor peso.

Para estudio citohistológico en el caso de lesiones de pared como los tumores mesenquimales y para punciones en bloque necesarios en el estudio histoquímico de linfomas recientemente se creó una aguja tipo tru-cut que ha mejorado la precisión diagnóstica y ha facilitado el análisis para el patólogo.¹⁸

Paralelo a la técnica de punción se han desarrollado mejores y más compactos equipos terapéuticos adicionales con un sistema Doppler-color, cada vez de mejor calidad que permite realizar un intervencionismo guía-

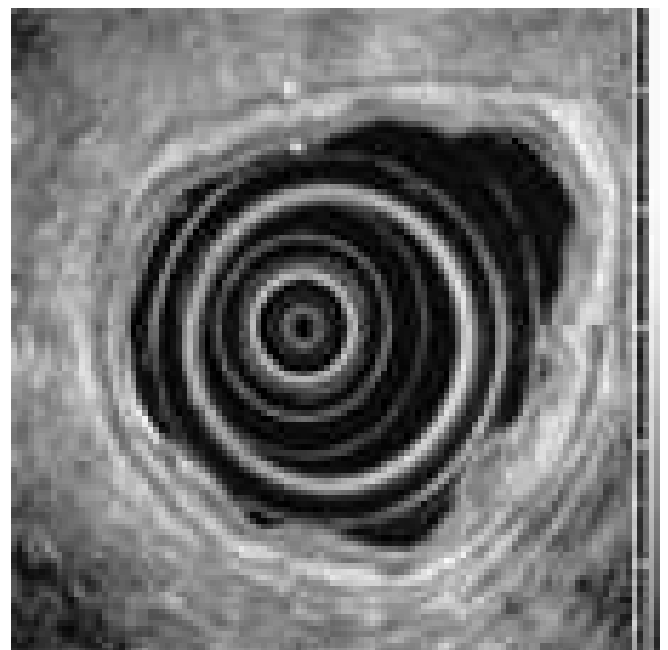


Figura 4. Pared gástrica.

CUADRO 1
INDICACIONES USE DIAGNÓSTICA

Diagnóstico de extensión locorregional (TN) de tumores del esófago, del estómago, del duodeno y del recto.
 Estudio de la glándula pancreática tanto en patología benigna como maligna.
 Estudio de lesiones submucosas y compresiones extrínsecas.
 Evaluación del cáncer gástrico incipiente.
 Estudio de pliegues gástricos engrosados.
 Diagnóstico y seguimiento del linfoma gástrico (MALT).
 Estudio de patología de la vía biliar y la minilitiasis.
 Estudio de patología de la glándula suprarrenal izquierda.
 Valoración de patología y adenopatías mediastínicas.
 Adenopatías celíacas.
 Adenopatías y masas intraabdominales.
 Adenopatías y masas perirrectales.
 Ascitis, carcinomatosis abdominal y derrame pleural.
 Recidiva anastomótica submucosa.
 Estudio de lesiones del lóbulo hepático izquierdo.
 Estudio de lesiones o tumores del ámpula de Vater.
 Estadificación del cáncer pulmonar.
 Evaluación de afectación de estructuras vasculares toracoabdominales por lesiones neoplásicas.

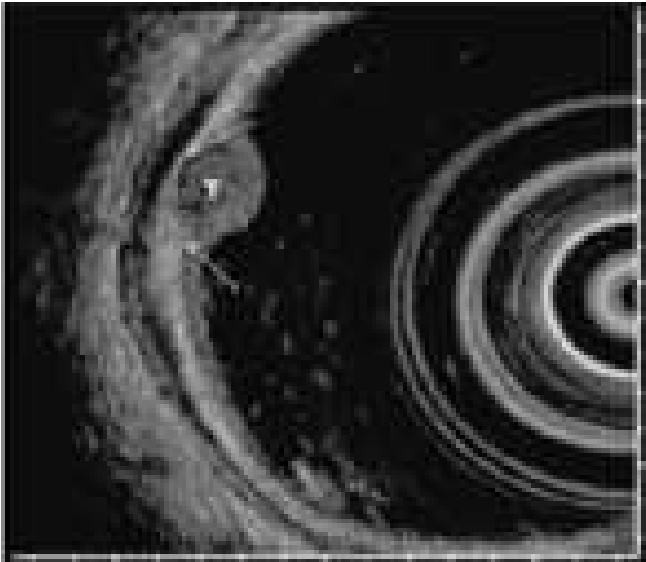

Figura 5. Carcinoide.

do con un mayor margen de seguridad al poderse identificar y evaluar estructuras altamente vascularizadas, los grandes vasos, su relación y su afectación por las lesiones tumorales y finalmente poder realizar terapéutica guiada en casos de várices esofágicas¹⁸ (Figura 6).

Algunos centros donde se realiza la ecoendoscopia, cuentan con un citólogo dentro de la sala de procedimientos, lo que permite un diagnóstico temprano que puede ser definitivo durante el procedimiento. El citopatólogo permite orientar si el material es suficiente para estudio y análisis o sugerir la obtención mayor del mismo para el caso de realizar estudios de inmunohistoquímica, citoquímico y tinciones especiales dependiendo de la sospecha etiológica. Existen diversos trabajos que justifican coste-beneficio en relación con la presencia de un citopatólogo dentro de la sala de procedimientos.¹⁹

CUADRO 2
INDICACIONES USE INTERVENCIONISTA

Neurólisis del tronco celíaco.
 Inyección dirigida de toxina botulínica en pacientes con acalasia.
 Inyección de sustancias para terapia antiviral.
 Drenaje guiado de pseudoquistes pancreáticos.
 Mucosectomías, tumorrectomías y macrobiopsias transendoscópicas guiadas por USE.
 Canulación selectiva en casos no accesibles por CPRE.

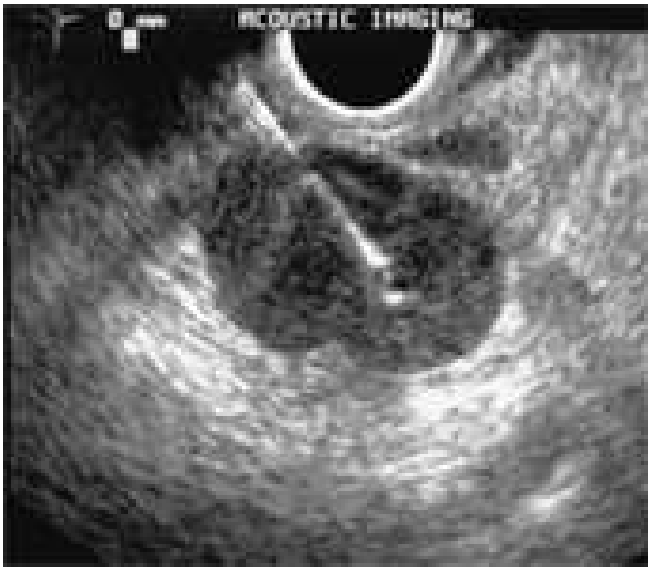

Figura 6. Punción aspirativa con aguja fina PAAF.

El número de pases (punciones) mucho depende de la presencia o no del citopatólogo, ya que él podría, durante el primer pase, detener el procedimiento al obtenerse material suficiente para el diagnóstico. Esto contribuye a disminuir las pocas aunque posibles complicaciones que acompañan a la PAAF (hemorragia, perforación, infección). Aunque relevante su presencia, es posible mediante un promedio de tres a cinco pases obtener el material adecuado para estudio en la mayoría de las enfermedades a estudiar.^{16,18}

El USE es un procedimiento cada vez más realizado en diferentes hospitales a lo largo del mundo, por lo que es de utilidad saber que aunque en un porcentaje muy bajo existen complicaciones inherentes al procedimiento, dentro de las cuales destacan la perforación en aproximadamente 0.03%, hemorragia intraluminal en menos de 1.3% y que dependen directamente de la experiencia del endoscopista. Otras complicaciones se relacionan con la punción espirativa, dentro de las mismas existe la pancreatitis en 0-2% (dependiendo de la serie), hemorragia intraquística en menos de 2%, bacteremia en 0-8% e infección pospunción menos de 4%, que generalmente se presenta en lesiones de tipo quístico, para lo que se toma como norma la profilaxis antibiótica.

Finalmente existen otras complicaciones reportadas aisladamente como biliperitoneo, implantes neoplásicos en trayecto de punción y los acompañantes a la neurólisis del tronco celiaco (dolor, diarrea, hipotensión, entre otros).

En la actualidad la ecoendoscopia ampliamente usada en los países del primer mundo, forma parte de la mayoría de los algoritmos diagnósticos de las enferme-

dades del tubo digestivo y ambiente peridigestivo circundante.

Al tenerse la posibilidad de obtener un diagnóstico pretratamiento preciso y de una manera definitiva, la ecoendoscopia juega un papel determinante en las diversas enfermedades en donde está indicada.

Su baja morbimortalidad global, su alta sensibilidad, especificidad y precisión diagnóstica hacen que la ecoendoscopia sea un recurso tecnológico fundamental para el médico actual.

Como en cualquier parte del mundo, el valor de la ecoendoscopia será dado una vez que el médico pueda aplicarlo y darle el valor real dentro de los protocolos de estudio y tratamiento de sus pacientes.

REFERENCIAS

1. Palazzo L, Roseau G. Echo-endoscopie digestive. Paris: Masson; 1992.
2. Palazzo L, Roseau G. Eco endoscopia digestiva. Barcelona: Masson; 1998.
3. Bordas JM. Eco endoscopia digestiva: aspectos técnicos y utillaje. *Gastroenterol Hepatol* 2002; 25(1): 2-6.
4. Rôsh T, Classen M. Gastroenterologic endosonography. Text book and atlas. New York: Thieme medical publishers Inc.; 1992.
5. Tamada K, Nagai H, et al. Transpapillary intraductal US prior to biliary drainage in the assessment of longitudinal spread of extrahepatic bile duct carcinoma. *Gastrointest Endosc* 2001; 53: 300-7.
6. Menzel J, et al. Preoperative staging of esophageal carcinoma. *Endoscopy* 1999; 31: 291-7.
7. Argüello L, Pellisé M, Miquel R. USE en la evaluación de los tumores submucosos y compresiones extrínsecas del tubo digestivo. *Gastroenterol Hepatol* 2002; 25(1): 13-18.
8. Asge. Role of endoscopy in the evaluation and treatment of patients with pancreaticobiliary malignancy. *Gastrointest Endosc* 2003; 58(5): 643-9.
9. Asge. Asge guideline: Complications of USE. *Gastrointest Endosc* 2005; 61(1): 8-12.
10. Fernandez G, Ginés A, Membrillo A, et al. Endoscopic ultrasonography vs. magnetic resonance cholangiopancreatography in the diagnosis of pancreaticobiliary disturbances; results of a prospective, blinded and comparative study. *Gastrointest Endosc* 2005; 61(5) ab: 78.
11. Quirk D, et al. The use of ultrasonography to reduce the cost of treating ampullary tumors. *Gastrointest Endosc* 1997; 46: 334-7.
12. Vazquez S, et al. Evaluation of indeterminate bile duct strictures by intraductal US. *Gastrointest Endosc* 2002; 56: 372-9.
13. Asge. Asge guideline: The role of endoscopy in the diagnosis, staging and management of colorectal cancer. *Gastrointest Endosc* 2005; 61(1): 1-7.
14. Asge. Asge guideline: The role of endoscopy in the diagnosis and the management of cystic lesions and inflammatory fluid collections of the pancreas. *Gastrointest Endosc* 2005; 61(3): 363-70.
15. Napoleon B. Ecoendoscopia y patología biliar. *Gastroenterol Hepatol* 2002; 25(1): 35-40.
16. Wirsema MJ, Giovannini M, Chang K, et al. Endosonography guided fine-needle aspiration biopsy: diagnostic accuracy and complication assessment. *Gastroenterology* 1997; 112: 1087-95.
17. Wirsema MJ. Endosonography guided celiac plexus neurolysis. *Gastrointest Endosc* 1996; 44: 656-62.
18. Rôsh T, Will U, Chang K. Longitudinal endosonography. Atlas and manual. Germany: Springer-verlag Berlin; 2001.
19. Pellisé M, Ginés A, Membrillo A, et al. Optimización del rendimiento de la punción aspirativa guiada por USE, factores predictivos de diagnóstico correcto e importancia de la evaluación. *Gastroenterol Hepatol* 2004; 27(2): 89-116.