

Fasciolosis hepática diagnosticada en fase de estado

MASS Othón Cruz López,* Dr. Alfredo Adán Pimentel,† Dr. Orlando José Tamariz Cruz,‡ QFB Arturo Muñoz López,§ Lic. en Act. María Cristina Cruz López,|| Lic. en Lit. María Elena Cruz López,¶ Dra. Sandra Muñoz López**

* Microbiólogo, Coordinador de Posgrado del Departamento de Ciencias de la Salud de la Universidad Autónoma de Tlaxcala. Profesor de Microbiología y Parasitología en la Escuela de Medicina de la Universidad Autónoma de Puebla y la Universidad Autónoma de Tlaxcala. † Médico Cirujano Pediatra, Director del Departamento de Ciencias de la Salud de la Universidad Autónoma de Tlaxcala. ‡ Médico Cirujano, Investigador del Instituto Nacional de Ciencias Médicas y Nutrición Salvador Zubirán. § Director de los Laboratorios de Salud SESA, Tlaxcala, Tlax. || Licenciada en Actuaría, Universidad de las Américas, Puebla. ¶ Licenciada en Literatura, Universidad de las Américas, Puebla. ** Médico Cirujano, Centro Médico Nacional 20 de Noviembre, ISSSTE. Correspondencia: MASS Othón Cruz López, Privada Rincón del Bosque 13 B, Fraccionamiento Rincón del Bosque, Puebla, Pue. C.P. 72290. Tel. (01222) 235-4545. Correo electrónico: othoncruz@yahoo.com

Recibido para publicación: 28 de septiembre de 2004.

Aceptado para publicación: 2 de febrero de 2006.

RESUMEN Introducción: la fasciolosis hepática es una zoonosis que generalmente parasita a ovinos y bovinos y, accidentalmente, al humano cuando ingiere berros con metacercarias. **Reporte del caso:** masculino de 62 años, campesino de Tehuacán, Puebla. Convive con ovinos y bovinos. Padece desde dos años antes de ser diagnosticado mialgias, artralgias, hipertermia 38.2 °C, dolor epigástrico de mediana intensidad irradiado a hipocondrio y hombro derechos. Tiene cinco evacuaciones líquidas de aspecto esteatorreico en 24 horas y anorexia acentuada. Este cuadro lo presenta en forma intermitente y con periodos cortos de remisión; no obstante, los síntomas no desaparecen por completo, lo que le ocasiona pérdida de peso de 20 kilos, de 68 a 48 kilogramos en dos años. Al revisarlo se encontró al paciente débil con masa muscular muy disminuida, dolor en hipocondrio derecho, hígado a tres centímetros por abajo del borde costal. Refirió ingestión de berro tres veces por semana. Los estudios de laboratorio revelaron: eritrocitos $3.6 \times 10^5 \text{ mm}^3$; hemoglobina g/dL 11.9; hematocrito 30%; leucocitos 8950 mm^3 ; neutrófilos 65%; linfocitos 30%; eosinófilos 3%; basófilos 1%; monocitos 1%. Las pruebas funcionales hepáticas resultaron normales, Mycobacterium en materia fecal negativo, en coproparasitoscópico directo se encontraron abundantes huevos de Fasciola hepatica. Se administró al paciente dehidroemetina 1.5 mg/kg de peso por día durante 10 días. Los síntomas desaparecieron en 48 horas. **Discusión:** el desconocimiento de la fasciolosis la convierte en una enfermedad de difícil diagnóstico y su difusión deberá contribuir a facilitar su diagnóstico.

Palabras clave: fasciolosis, parasitosis hepatobiliar, Fasciola hepatica.

SUMMARY Introduction: Hepatic fasciolosis is a zoonosis that accidentally can invade the human. **Report of a case:** 62 years old male, farmer, lives in a rural community in Tehuacan, Puebla, Mexico. His living space is not provided with running water nor drainage. He has contact with sheep and bovines. Started presenting symptoms two years before. Suffered from myalgia, joint pain, fever of 38 °C and epigastric pain that radiated the hypocondrium and the right shoulder. He had diarrhea five times in 24 hours as well as lack of appetite that lead to a weight loss of 20 kilograms in two years. He was hospitalized and the physical examination revealed diminished muscular mass, right hypocondrium pain and hepatomegaly of 3 cm below costal margin. He said he ate watercress (*Nasturium officinalis*) two or three times a week. Blood test revealed erythrocytes of $3.6 \times 10^5 \text{ mm}^3$; hemoglobin of 11.9 g/dL; hematocrit of 30%; leukocytes 8950 mm^3 ; neutrophils 65%; lymphocytes of 30%; eosinophils of 3%; monocytes of 1% and basophiles of 1%. Globular sedimentation was 83 mm and hemoglobin concentration was 33. Liver test results were normal and mycobacterium in fecal samples was negative, but stool detection tests revealed eggs of *Fasciola hepatica*. The diagnosis was hepatic fasciolosis in its biliar stage. Dehydroemetine (1.5 mg/kg) was administered during 10 days. Symptoms disappeared within 48 hours. **Conclusion:** The lack of knowledge about fasciolosis makes it hard to diagnose it. The publication of case reports must help to facilitate its diagnosis.

Key words: Fasciolosis, hepatobiliar parasitic disease, *Fasciola hepatica*.

INTRODUCCIÓN

La fasciolosis es una zoonosis parasitaria producida por el trematodo *Fasciola hepatica* que principalmente afecta al ganado ovino y bovino. Las fasciolas adultas tienen como hábitat las vías biliares donde producen huevos ovoidales operculados que miden de 140 x 75 µm, los cuales, para completar parte del ciclo, deben caer en colecciones de agua dulce con presencia de caracoles pulmonados de la familia *Lymnaea* en donde, posteriormente, abandona al caracol en forma de cercarias para enquistarse en plantas acuáticas como metacercaria y, como resultado, accidentalmente el humano puede adquirirla para ingerir vegetales acuáticos como el berro (*Nasturium officinaliss*) que en nuestro medio es ingerido con frecuencia. El humano, al ingerir los berros con metacercarias y llegar éstas al duodeno, libera adolecercarias que miden de 3 a 5 mm. Utilizando poderosas proteasas atraviesan el peritoneo y la cápsula de Glisson. Se establecen en el parénquima hepático donde permanecen de uno a tres meses, madurando y mudándose, finalmente en forma adulta, a los conductos biliares en donde terminan de madurar y alcanzan dimensiones de 3 cm de longitud por 15 mm de ancho; como resultado, los conductos biliares presentan inflamación e hiperplasia del epitelio con engrosamiento de los canalículos. En ocasiones, se producen reacciones granulomatosas alrededor de los huevos producidos por el parásito, pudiendo llegar a causar colangitis, colecistitis o colelitiasis.^{1,2}

En México, el primer caso fue descrito por Caballero, en 1936. En 1955 Campuzano reportó un paciente portador de *Fasciola hepatica* en el colédoco. En la década de 1950, el Dr. Biagi reportó 12 casos, de los cuales seis procedían de Atlixco, Puebla.^{3,4} En 1986, el Dr. Tay efectuó una revisión de la literatura nacional reportando 53 casos.⁵

Esporádicamente se han seguido presentando algunos casos. La mayoría de éstos han sido hallazgos quirúrgicos y de difícil diagnóstico, lo que revela el desconocimiento de un protocolo de diagnóstico bien establecido para enfrentar la enfermedad.^{6,7}

REPORTE DEL CASO

Paciente masculino de 62 años de edad, de ocupación campesino, originario de una población rural de Tehuacán, Puebla. Es casado y su habitación no cuenta con drenaje ni agua potable. El piso es de tierra y defeca a ras del suelo. En su dieta acostumbra consumir carne de

dos a tres veces por semana, convive con ovinos y bovinos.

Inició su padecimiento dos años antes de ser diagnosticado. Presentaba mialgias, artralgias e hipertermia de 38.2 °C. También sufría dolor de mediana intensidad en abdomen localizado en hipocondrio derecho e irradiado al hombro del mismo lado. Tenía evacuaciones líquidas de aspecto esteatorreico, entre tres y cinco en 24 horas, con moderado dolor en marco cólico. Además, sufría hiporexia acentuada, con pérdida de peso de 20 kilos. El paciente pasó de 68 a 48 kg durante los dos años que desarrolló síntomas, fue internado en hospitales públicos en tres ocasiones, tratado con ampicilina, gentamicina y cloranfenicol. La sintomatología disminuyó sin llegar a desaparecer. Ocho meses antes de ser diagnosticado, volvió a presentar fiebre, diarrea y dolor abdominal, perdiendo cuatro kilos más. Finalmente, fue internado en clínica particular en la cual fue valorado por los autores. Se encontró dolor localizado en hipocondrio derecho, hepatomegalia de tres dedos debajo del reborde costal, abdomen blando depresible doloroso en marco cólico, constitución débil y masa muscular disminuida (*Figura 1*). Asimismo, tenía hipertermia de 38 °C, presentando cinco evacuaciones diarreicas líquidas esteatorreicas por día. A pregunta específica refirió la ingestión de berro de dos a tres veces por semana. Se le hicieron exámenes de laboratorio: eritrocitos 3.6 x 10⁵; hemoglobina 11.9 g X 100 mL; hematócrito 30%; leucocitos 8950 mm³; neutrófilos 65%; linfocitos 30%; eosinófilos 3%; basófilos 1%; monocitos 1%; VGM 83; CMHB 33. Pruebas funcio-

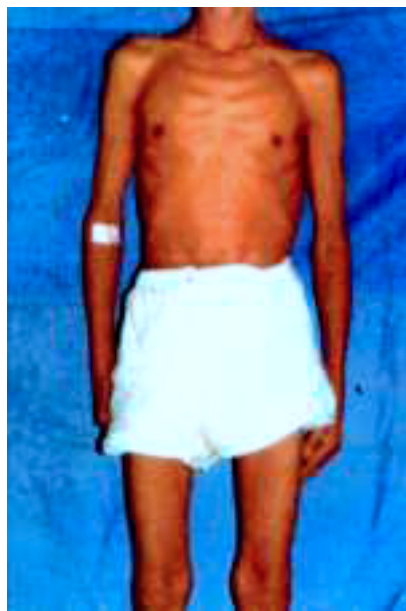

Figura 1. Paciente con fasciolosis hepática, que presenta pérdida de 24 kilogramos de peso.

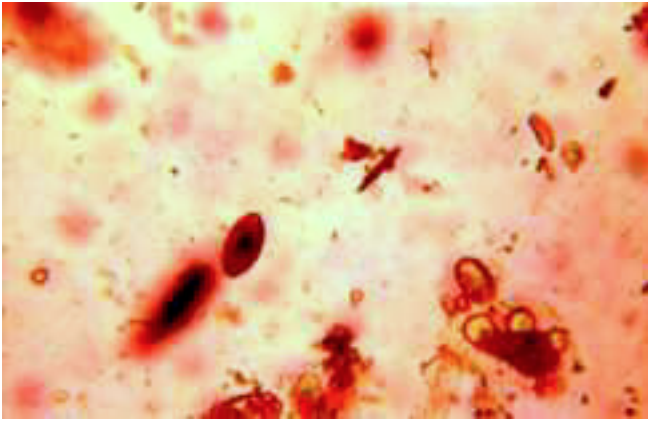


Figura 2. Huevos de *Fasciola hepatica* aumento 10X, coproparasitoscópico directo.

nales hepáticas, bilirrubinas normales TGO 50 UI, TGP 45 UI, FA 180 UI, *Mycobacterium* en materia fecal negativo. En el CPS directo se encontraron abundantes huevos de *Fasciola hepatica* (Figura 2). Así se efectuó el diagnóstico de fasciolosis hepática. Al paciente se le administró dehidroemetina 50 mg X día, durante 10 días, presentándose la desaparición de los síntomas y siendo dado de alta por curación.

DISCUSIÓN

Desde el punto de vista clínico, la fasciolosis tiene dos fases. La primera abarca desde que se ingieren metacercarias enquistadas, lo más frecuente a través de la planta acuática “berro” (*Nasturtium officinale*). Sin embargo, también se ha descrito que la lechuga, alfalfa y agua pueden contener metacercarias.² Una vez ingeridas, se liberan larvas en el duodeno, las cuales atraviesan los tejidos hasta llegar al parénquima hepático, en donde completan su desarrollo en cuatro meses. Ya que son adultos, buscan las vías biliares. A este periodo se le conoce como fase de invasión. La sintomatología que presenta es erupción cutánea, diarrea, dolor en hipocondrio derecho y síndrome febril, la hipertermia eventualmente sobrepasa los 38 °C; es frecuente presentar anorexia, astenia, adinamia y adelgazamiento. Una prueba de laboratorio orientadora es la citometría hemática y es en esta fase donde la eosinofilia es más elevada, de 40 a 70%. Otra prueba útil es la detección de anticuerpos contra *Fasciola hepatica* en suero. Cuando se practican exámenes coproparasitoscópicos, éstos resultan negativos, ya que no existen adultos en la vía biliar. En México no existen casos diagnosticados en esta fase. La segunda fase que se conoce como fase de estado o biliar

de la parasitosis, coincide con la presencia de los parásitos adultos en la vía biliar. Para efectuar su diagnóstico, es importante detectar los huevos de *Fasciola hepatica* en las heces. Debido a que el tamaño de los huevos es de 120 a 180 micras, se recomienda la utilización de métodos coproparasitoscópicos de sedimentación (Ritchi, sedimentación en copas, Telemán-Rivas), en lo particular hemos obtenido buenos resultados con el empleo del Enterotest (cápsula de Beal) que es un ingenioso método no invasor durante el cual se obtienen muestras duodenales. En esta fase, la eosinofilia, en buen número de pacientes, continúa siendo elevada (70%), pero en otros, los eosinófilos se normalizan.

El berro en México se consume con frecuencia y su obtención es silvestre. El antecedente de la costumbre de ingerirlo es un marcador clínico importante que, en el presente caso, orientó al diagnóstico.

Recomendamos que, a los pacientes que tienen antecedentes de comer berro y presenten dolor abdominal irradiado a hipocondrio derecho, hepatomegalia y fiebre, se les practique citometría hemática para buscar eosinofilia y solicitar coproparasitoscópico por métodos de sedimentación. El Enterotest (cápsula de Beal) es un método que ha mostrado eficiencia en el diagnóstico de fasciolosis.

Por lo que se refiere a la esteatorrea que presentó el paciente, se puede explicar por el engrosamiento que presentan los conductos biliares, lo que dificulta la llegada del líquido biliar del duodeno, lo que dificulta la absorción de las grasas. Incluso, en la ganadería, el principal problema económico lo constituye la pérdida de peso del ganado parasitado.

En cuanto al tratamiento en México, se ha utilizado con buenos resultados la emetina y dehidroemetina, aunque existen reportes de resistencia. Un medicamento alternativo es el praziquantel, y actualmente se considera de elección el bithionol. En un reporte reciente de un caso resistente a praziquantel y nitasoxanida se utilizó con éxito triclabendazol.⁸

La fasciolosis se vuelve quirúrgica cuando, debido a su tamaño, el parásito obstruye el colédoco, presentando sintomatología similar a la de una coledocolitiasis. En México, debido a la poca difusión que tiene esta enfermedad, la mayoría de casos publicados son debido a hallazgos quirúrgicos.^{5,6}

Consideramos importante la difusión de la sintomatología que se presenta en las distintas fases, así como los métodos diagnósticos para aumentar los diagnósticos clínicos de la fase biliar, evitando cirugías no indicadas.

REFERENCIAS

1. Cruz-López O, 1987. Fasciolosis. En: Parasitología. Cruz-López O (ed). 2a. Ed. México, D.F.: Méndez Editores: 1995, p. 279-86.
2. Carrada-Bravo T. Fasciolosis: Diagnóstico, epidemiología y tratamientos. *Rev Gastroenterol Mex* 2003; 68 (2): 135-42.
3. Biagi FF, Portillo J, Tay J. Observaciones sobre fasciolosis y otras helmintiasis humanas en Atlixco, Puebla. *La Prensa Médica Mexicana* 1958; 23(8): 1-4.
4. Hernández CHJC, Tay J, Biagi F. Epidemia familiar de fasciolosis en la Ciudad de México. *Rev Med Mex* 1959; 39 (833).
5. Tay-Zavala J, De Haro I, Salazar SPM, Bucio MI. Estado actual de nuestros conocimientos sobre fasciolosis en la República Mexicana. *Rev Mex Patol Clin* 1986; 33: 41-6.
6. Sánchez SS, Rojas OS, Reed SRG, Torres SMA. Fasciolosis hepatobiliar masiva. *Rev Gastroenterol Mex* 2000; 65(4): 179-83.
7. Nieto OAE, Ibáñez FJR, García ChG, Charco RCA. Fasciola hepática: Informe de un paciente. *Cir Gen* 2002; 24(3): 229-31.
8. Rodríguez HR, Carbaja RL, Vázquez TO, Reyes MJ, García PC, Barrios FR, Zarco RJ, Luna FM. Fasciolosis humana crónica. *Acta Pediatr de Mex* 1999; 20(6): 294-8.