

Imágenes clínicas en gastroenterología

Linfangioma yeyunal

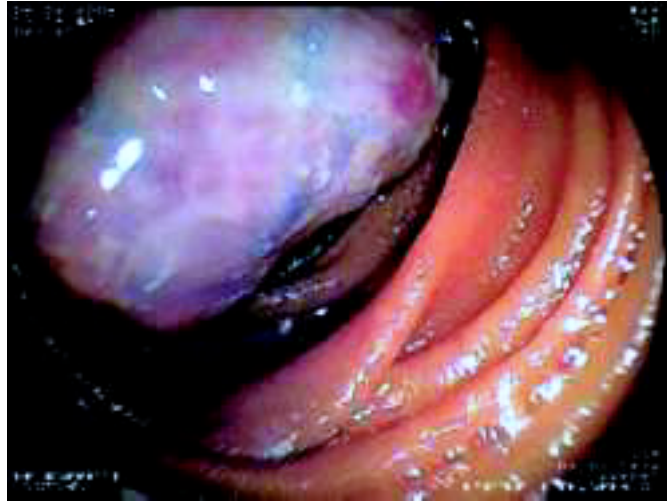

Figura 1.

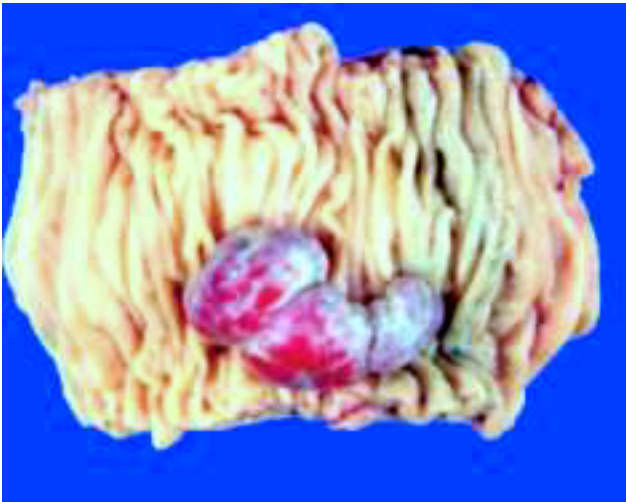

Figura 2.

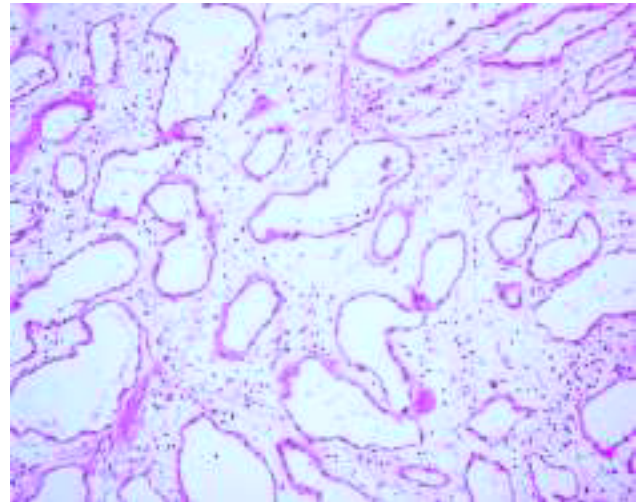


Figura 3.

Hombre de 73 años con un cuadro de cinco años de evolución caracterizado por melena intermitente y síndrome anémico que requirió transfusiones en múltiples ocasiones. Se le realizó durante ese lapso de tiempo cinco endoscopias altas y cinco colonoscopias sin mostrar sitio de sangrado. A su ingreso a nuestro instituto presentó Hb de 5.2 g/dL y se le realizó enteroscopia anterógrada de doble balón, la cual mostró una lesión tumoral de aproximadamente 4 cm bilobulada, con material blanquecino superficial, friable, en yeyuno a 90 cm del ángulo de Treitz (*Figura 1*). Fue manejado con resección intestinal de 9.5 cm de yeyuno donde se identificó una lesión polipode, pediculada de 4.5 x 2.8 x 1.9 cm que dependía de la mucosa intestinal (*Figura 2*). El estudio histopatológico reportó linfangioma yeyunal (*Figura 3*).

Dr. Rafael Barreto Zúñiga,* Dr. Jorge García Leiva,** Dr. Miguel A. Tanimoto**

* Departamento de Endoscopia y ** Gastroenterología. Instituto Nacional de Ciencias Médicas y Nutrición Salvador Zubirán (INCMNSZ).

Correspondencia: Dr. Rafael Barreto Zúñiga. INCMNSZ. Calle Vasco de Quiroga 15, Col. Sección XVI, Deleg. Tlalpan, C.P. 14000, México, D.F.

Correo electrónico: barretozu@yahoo.com

Recibido para publicación: 15 de enero 2006.

Aceptado para publicación: 7 de marzo de 2006.