

Imágenes clínicas en gastroenterología

Divertículos de recto

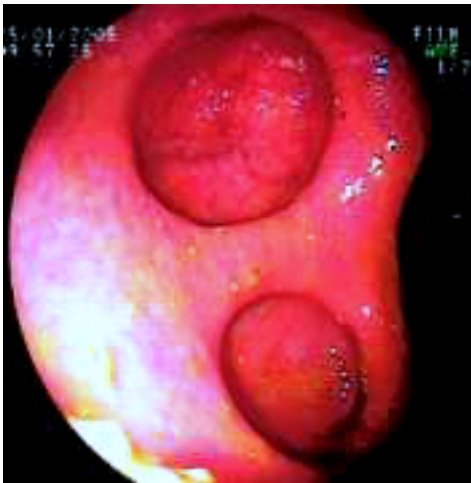


Figura 1.

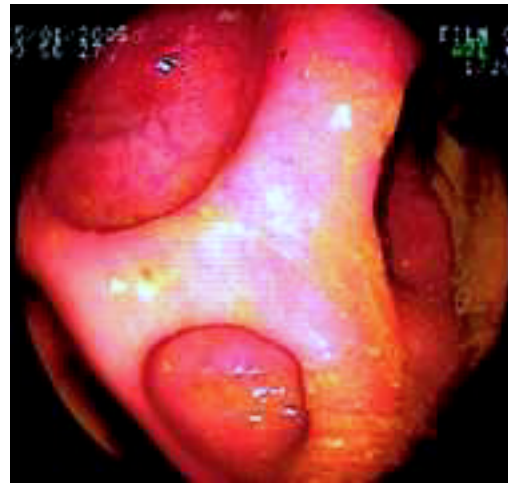

Figura 2.

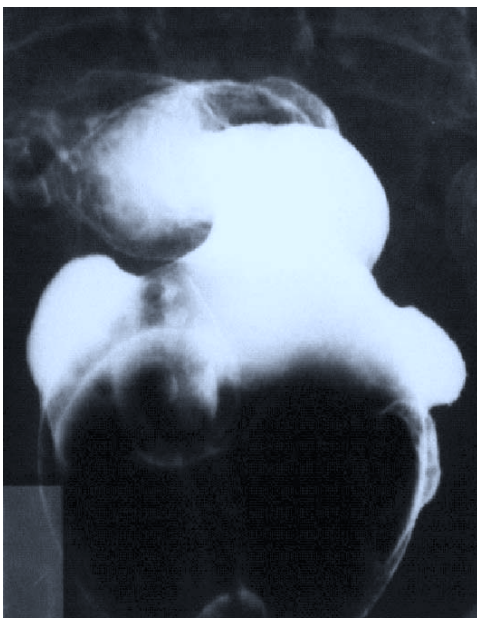


Figura 3.

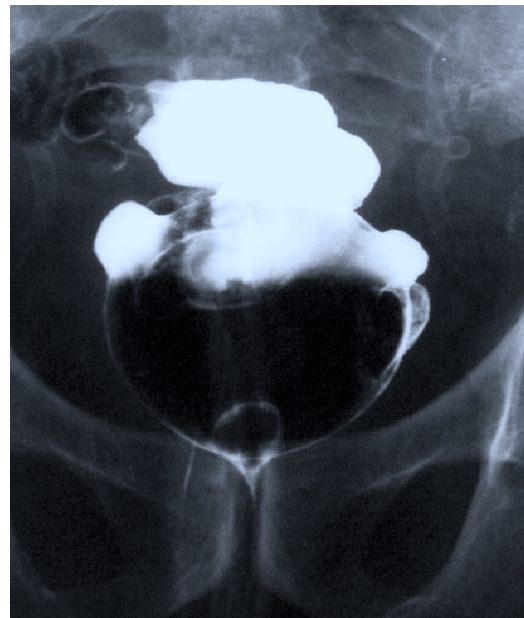

Figura 4.

Masculino 88 años acude al área de urgencias por presentar cuadro de hematoquezia sin alteraciones hemodinámicas; se realiza preparación intestinal para realizar colonoscopia, observándose a 5 cm del margen anal orificios diverticulares en número de 2 (*Figuras 1 y 2*) con presencia en el sigmoides de enfermedad diverticular, se le solicita proctograma para completar estudio corroborando lo visto en colonoscopia (*Figuras 3 y 4*). El paciente se encuentra en observación por ser primer evento de sangrado.

Dr. Ernesto Sierra Montenegro,* Dr. José Manuel Fernández Rivero,* Dr. José Luis Rocha Ramírez*

* Servicio Cirugía Colon y Recto, Hospital de Especialidades Centro Médico Nacional Siglo XXI, IMSS.

Correspondencia: Dr. José Luis Rocha Ramírez. Hospital de Especialidades CMN Siglo XXI, Av. Cuauhtémoc No. 330, Col. Doctores, Del. Cuauhtémoc, México, D.F. Tel.: 5627-6900. Ext. 21511.

Recibido para publicación: 3 de marzo de 2005.
Aceptado para publicación: 19 de octubre de 2005.