

# Depresión miocárdica en un enfermo con esprue celiaco. Reporte de un caso y revisión de la literatura

Dr. Silvio Antonio Ñamendys Silva,\* Dr. Juan Gabriel Posadas Calleja,\*\* Dr. Guillermo Domínguez Cherit\*\*\*

\* Residente de Medicina Crítica, División de Medicina Crítica, Instituto Nacional de Ciencias Médicas y Nutrición "Salvador Zubirán".

\*\* Médico Adscrito a la Unidad de Terapia Intensiva, División de Medicina Crítica, Instituto Nacional de Ciencias Médicas y Nutrición "Salvador Zubirán".

\*\*\* Jefe de la Unidad de Terapia Intensiva, División de Medicina Crítica, Instituto Nacional de Ciencias Médicas y Nutrición "Salvador Zubirán".

Correspondencia: Dr. Silvio Antonio Ñamendys Silva. Departamento de Medicina Crítica, Instituto Nacional de Ciencias Médicas y Nutrición "Salvador Zubirán", Vasco de Quiroga 15, Sección XVI, Tlalpan, C.P. 14000, México, D. F. Correo electrónico: tony75ni@msn.com

Recibido para publicación: 7 de enero de 2004.

Aceptado para publicación: 21 de octubre de 2004.

**RESUMEN.** Se trata de una mujer de 28 años con diagnóstico de enfermedad celiaca. Inició su cuadro con diarrea de 15 meses de evolución. Antes de su ingreso presentó episodio de síncope con traumatismo en tronco posterior y pelvis. Ingresó con datos de choque refractario a manejo con líquidos, ingresó a quirófano donde se encontró hematoma subcutáneo moderado y hematoma retroperitoneal pequeño. Posteriormente evolucionó con inestabilidad hemodinámica, por lo que requirió de colocación de catéter de flotación pulmonar que demostró patrón hemodinámico de choque cardiogénico. Un ecocardiograma demostró dilatación de las cuatro cavidades y fracción de eyección de 35%. Se manejó con infusión de dobutamina y milrinona. Un ecocardiograma posterior mostró mejoría de la fracción de eyección y disminución de la dilatación de cavidades. Fue egresada del hospital sin complicaciones.

**Palabras clave:** esprue celiaco, enfermedad celiaca, depresión miocárdica, miocarditis autoinmune, choque cardiogénico.

**SUMMARY.** We report an autoimmune myocarditis case as a complication of celiac disease in a 28 year old woman. She had a 15 month history of diarrhea. She suffered pelvic trauma due to an episode of syncope and was admitted with refractory shock to fluid repletion. At laparotomy, two moderate hematomas were found in the subcutaneous space and retroperitoneum. Later she developed hemodynamic instability requiring positioning of a Swan-Ganz pulmonary artery catheter that demonstrated pattern of cardiogenic shock. Echocardiography demonstrated dilation of all four cavities and 35% ejection fraction. Dobutamine and milrinone infusion was begun. Later, a new echocardiographic study show improvement in ejection fraction. She was discharged without complications.

**Key words:** Celiac sprue, celiac disease, myocardial depression, autoimmune myocarditis, cardiogenic shock.

## INTRODUCCIÓN

La enfermedad celiaca (conocida también como esprue celiaco) es un padecimiento crónico del intestino delgado que se caracteriza por la intolerancia permanente a la gliadina y otras prolaminas que se encuentran en algunos cereales y se presenta como síndrome de absorción intestinal deficiente con alteraciones histológicas de la mucosa del duodeno y yeyuno.

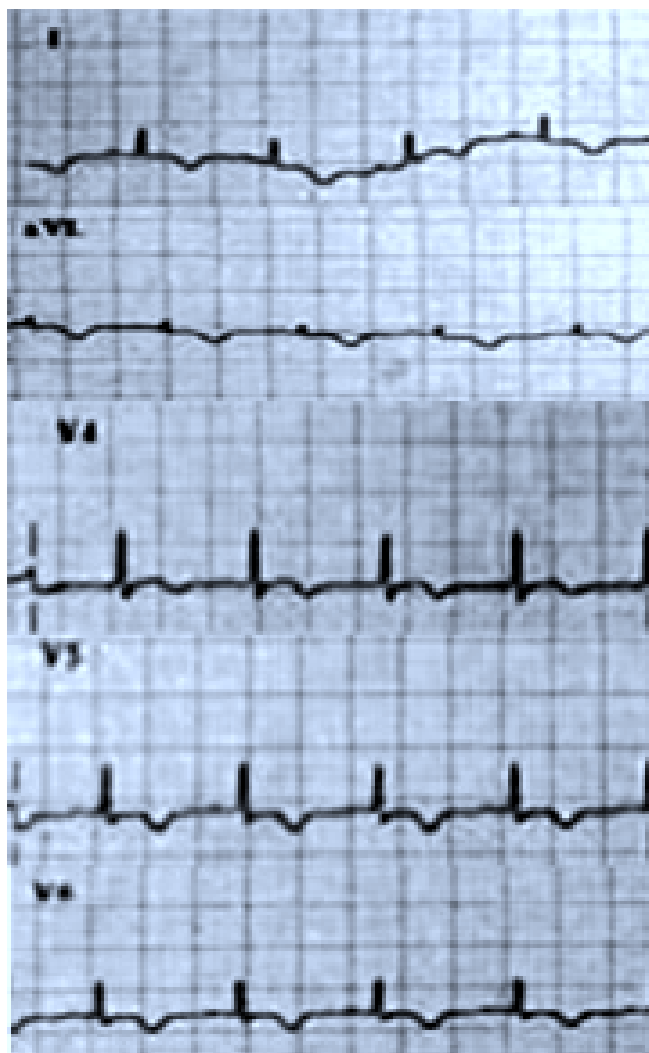
La miocarditis puede asociarse a enfermedades sistémicas autoinmunes; con deterioro paulatino de la

función ventricular si no se reconoce o trata adecuadamente.<sup>1</sup> Recientemente se ha reportado un incremento de 5.7% en la proporción relativa de enfermedad celiaca en enfermos con miocardiopatía idiopática dilatada.<sup>2,3</sup>

Tanto la miocarditis como la enfermedad celiaca se han asociado con enfermedades autoinmunes sistémicas, sin embargo, la coexistencia de estas dos entidades ha sido poco estudiada. La identificación de esta combinación puede tener un impacto clínico en el manejo de los pacientes que la presentan.<sup>4</sup>

## PRESENTACIÓN DEL CASO

Mujer de 28 años que inició su cuadro 15 meses antes de su ingreso con pérdida de peso de aproximadamente 8 kg y evacuaciones diarreicas, en número de tres a cinco por día, disminuidas de consistencia en ocasiones explosivas, negó lintería y esteatorrea, se acompañaba además de debilidad, astenia y adinamia. Se decidió internamiento para su estudio. En sus laboratorios iniciales se encontró: anemia microcítica hipocrómica, carotenos séricos 8  $\mu\text{g/dL}$  (102-367),\* tiempo de protrombina (TP) 44/31 segundos con INR 1.3, d-Xilosa en orina 2 g/vol, hierro sérico 16  $\mu\text{g/dL}$  (45-155). Como parte del estudio de diarrea crónica, se realizó endoscopia con biopsia duodenal que reportó: duodenitis crónica intensa con atrofia severa de vellosidades intestinales compatible con enfermedad celiaca (EC). Se inició dieta libre de gluten y presentó mejoría de los síntomas a las dos semanas de inicio de la dieta. Un mes después acudió a nuestro Servicio de Urgencias por cuadro de síncope, con hipotensión arterial, taquicardia, polipnea, dolor abdominal difuso, datos de irritación peritoneal, equimosis en fosas iliacas y espina iliaca anter superior derecha, por tal motivo se decidió su ingreso. Los laboratorios iniciales reportaron: hemoglobina de 7.8 g/dL, TPT 110/39 seg, pH: 7.20, lactato 8.5 mmol/L (< 2 mmol/L); un ultrasonido abdominal evidenció la presencia de líquido libre en cavidad y líquido interasa, por lo cual se le practicó laparotomía exploradora en la cual se encontró hematoma de aproximadamente 70 mL que disecaba tejido celular subcutáneo en tórax posterior, además de otro de 15 mL a nivel retroperitoneal, sin evidencia de hemorragia activa. Fue recibida en el postoperatorio inmediato en nuestra Unidad de Terapia Intensiva (UTI), hemodinámicamente inestable y con asistencia mecánica ventilatoria (AMV), por lo que se inició norepinefrina y se programaron parámetros mínimos de AMV (PEEP 4, Presión de Soporte Inspiratorio 12,  $\text{FiO}_2$  40%). En el segundo día de internamiento presentó de forma súbita hipotensión arterial, taquicardia sinusal e inversión de onda T en DI, AVL, V4, V5 y V6 (Figura 1), por lo que requirió aumento de la dosis de norepinefrina hasta 2.3  $\mu\text{g/kg/min}$  y aumento en la infusión de cristaloides y coloides. Se tomaron enzimas cardíacas: CPK 951 mg/dL (37-263) y CPK-MB de 54.9 mg/dL (2.3-9.5). Se colocó catéter de flotación pulmonar, con lo que se evidenció un patrón de choque cardiogénico definido por: gasto cardíaco de 2.5 L/min (índice cardíaco 1.6 L/min/ $\text{m}^2$ ),\* índice de trabajo del ventrículo derecho de 3 g/m/ $\text{m}^2$



**Figura 1.** Muestra las derivaciones DI, AVL, V4, V5, V6 de electrocardiograma de 12 derivaciones donde se evidencia inversión de onda T.

(7-12), índice de trabajo del ventrículo izquierdo de 13 g/m/ $\text{m}^2$  (43-61), presión venosa central 19 cm  $\text{H}_2\text{O}$  (0-10  $\text{H}_2\text{O}$ ), presión en cuña de la arteria pulmonar de 16 mm Hg (4-12), índice de resistencia venosa sistémica de 4,100 dinas/s/cm (900-1,400), índice de resistencia vascular pulmonar de 350 dinas/s/cm (150-250). Un ecocardiograma reveló dilatación de cavidades izquierdas y fracción de expulsión de 35% mediante valoración cualitativa. Se inició infusión de dobutamina y milrinona, con lo que se observó mejoría de los parámetros hemodinámicos. Al día siguiente, la paciente presentó paro cardiorrespiratorio, requirió de maniobras de RCP por siete minutos y medidas farmacológicas. A las cuatro horas después del evento se documentó integridad

\* Valores de referencia normales para nuestro laboratorio.

del tallo cerebral y mejoría importante del estado de conciencia, obedecía órdenes y no presentaba datos de focalización. A pesar de esto, la enferma requirió la infusión de inotrópicos y vasopresores por espacio de ocho días y posteriormente se inició tratamiento con digoxina (0.25 mg día). Al séptimo día de internamiento se realizó ecocardiograma de control encontrando las cuatro cavidades de dimensiones normales, función sistólica del ventrículo izquierdo en valores cercanos a lo normal e hipocinesia ligera del ventrículo izquierdo.

Dentro del diagnóstico diferencial del cuadro de depresión miocárdica, se planteó la posibilidad de depresión miocárdica por miocarditis autoinmune. Se enviaron pruebas serológicas para confirmar el diagnóstico de esprue celiaco, cuyos resultados fueron: autoanticuerpos IgA contra transglutaminasa tisular (IgA-tTG) 89 U/mL (< 20),\* autoanticuerpos IgA endomisiales (AEA) 1:160 (< 1:10), autoanticuerpos IgA contra gliadina (IgA AGA) 120 unidades EIA (< 20), autoanticuerpos IgC contra gliadina (IgG AGA) 138 unidades EIA (< 20), el resto de perfil inmunológico fue negativo. Se solicitaron anticuerpos antimiocardio, los cuales no fueron procesados. La paciente permaneció en la UTI por espacio de treinta y siete días. Durante su evolución cursó con neumonía nosocomial secundaria a *Klebsiella pneumoniae*, por lo que requirió AMV por treinta y dos días. Recibió tratamiento con antibióticos específicos según sensibilidad, digoxina y dieta libre de gluten. Durante su estancia fuera de la UTI, las evacuaciones fueron de características normales, en número de uno a dos por día, presentó recuperación paulatina de las cifras de hemoglobina hasta un valor de 10 g/dL. Un ecocardiograma realizado después de 15 días de haber suspendido el tratamiento inotrópico reportó: fracción de expulsión de 66% y mejoría de la movilidad parietal del ventrículo izquierdo. Egresó del hospital en condiciones estables.

## DISCUSIÓN

Integrando criterios clínicos, serológicos e histológicos de EC y el cuadro clínico de choque cardiogénico evidenciado por monitoreo hemodinámico, enzimas cardiacas elevadas al momento del ingreso, paro cardíaco de forma súbita y mejoría con la utilización de vasopresores, inotrópicos y dieta libre de gluten se concluyó que la paciente cursó con depresión miocárdica probablemente de origen autoinmunitaria asociada a EC, aunque desafortunadamente no pudimos obtener determinación

de anticuerpos antimiocardio para confirmarlo serológicamente.

La EC es un padecimiento relacionado con una reacción alérgica a la gliadina, componente del gluten la cual produce un proceso inflamatorio crónico de la mucosa intestinal, con atrofia de vellosidades y síndrome de absorción intestinal deficiente. Es difícil establecer su prevalencia debido a que muchos pacientes presentan sintomatología atípica o son asintomáticos; sin embargo, con la disponibilidad de las pruebas serológicas actuales, han demostrado que la EC es más común de lo que se había pensado y afecta a una de cada 120 a 300 personas tanto en Europa como en los Estados Unidos de Norteamérica<sup>5-7</sup> y en México se desconocen las cifras epidemiológicas. Antes de introducir el manejo con dieta libre de gluten la tasa de mortalidad oscilaba entre 10-30%. Se ha observado que después de la introducción de la dieta libre de gluten, la mortalidad ha disminuido hasta alcanzar un nivel de 0.4% aproximadamente.<sup>8</sup> Diferentes estudios han demostrado una estrecha relación entre enfermedad celiaca y patologías autoinmunes, entre las más reconocidas se encuentran: diabetes mellitus tipo 1, enfermedades tiroideas, enfermedad de Addison y enfermedades del tejido conectivo.<sup>4</sup> También existen reportes de la relación entre miocardiopatía y EC, donde se proponen mecanismos inmunológicos.<sup>2,3</sup>

Curione y cols.<sup>3</sup> estudiaron 52 pacientes consecutivos con miocardiopatía dilatada idiopática, en la que el diagnóstico estuvo basado en la dilatación y la pobre contractilidad del ventrículo izquierdo en ausencia de una causa conocida de acuerdo con los criterios de la Organización Mundial de la Salud. A todos los pacientes se les determinó la presencia de AEA y biopsia intestinal. De los 52 pacientes, tres presentaron valores séricos elevados de AEA y atrofia de la mucosa. Estos pacientes tenían historia de dolor abdominal recurrente, diarrea crónica, pérdida de peso y anemia ferropénica compatible con EC.

Frustaci y cols.<sup>4</sup> estudiaron 187 pacientes con miocarditis. Se les realizaron determinaciones de autoanticuerpos cardiacos, IgA-tTG y AEA. A los pacientes que fueron positivos para IgA-tTG y AEA se les realizó endoscopia con biopsia y análisis de HLA. Trece de los 187 pacientes fueron positivos para IgA-tTG y nueve de ellos fueron positivos para AEA. Estos nueve pacientes tenían anemia por deficiencia de hierro y evidencia histológica de EC. En los enfermos con EC, la miocarditis se asoció con insuficiencia cardíaca en cinco pacientes y con arritmias ventriculares en cuatro pacientes. La biopsia endomiocárdica en ocho de los nueve pacientes re-

\* Valores de referencia normales para nuestro laboratorio.

portó infiltrado linfocítico y el otro paciente presentó miocarditis de células gigantes. En esos nueve pacientes se encontraron autoanticuerpos cardiacos. Los cinco pacientes con EC, miocarditis e insuficiencia cardiaca recibieron tratamiento a base de dieta libre de gluten y terapia inmunosupresora. Los cuatro pacientes con arritmias después de iniciar tratamiento con dieta libre de gluten presentaron mejoría.

La enfermedad celiaca está asociada con aumento de la permeabilidad intestinal,<sup>9</sup> esto podría conducir a la translocación de antígenos intestinales y de esta manera desencadenar y exacerbar la inflamación miocárdica. Por otro lado, la tTG es una enzima intracelular que está distribuida en todas las células del organismo. En modelos experimentales con ratones con falla cardiaca, se ha descrito la asociación entre tTg y daño miocárdico. Otro mecanismo potencial es la disminución en la absorción de proteínas con efectos antioxidantes y cardioprotectores.<sup>4</sup> La absorción intestinal deficiente puede disminuir la disponibilidad de nutrientes esenciales tales como la vitamina B<sub>12</sub>, que se asocia con insuficiencia cardiaca de gasto cardiaco alto (beriberi).

### CONCLUSIÓN

La presencia de inestabilidad hemodinámica con patrón cardiogénico en los enfermos con esprue celiaco,

debe hacer sospechar la presencia de miocarditis de origen autoinmune. Se debe iniciar de inmediato el manejo inotrópico que requiera el enfermo y eliminar el gluten de la dieta. La mayoría de los enfermos responden con estas medidas simples y en los casos de persistencia por más de seis meses, se requiere del uso de esteroides.

### REFERENCIAS

1. Cooper LT Jr, Berry GJ, Shabetai R. Idiopathic giant-cell myocarditis natural history and treatment: Multicenter Giant Cell Myocarditis Study Group Investigators. *N Engl J Med* 1997; 336: 1860-6.
2. Chimenti C, Perioni M, Frustaci A. Celiac disease in idiopathic dilated cardiomyopathy. *Ital Heart J* 2001; 2: 658-9.
3. Curione M, Barbato M, Biase L, et al. Prevalence of coeliac disease in idiopathic dilated cardiomyopathy. *The Lancet* 1999; 354: 222-3.
4. Frustaci A, Cuoco L, Chimenti C, et al. Celiac disease associated with autoimmune myocarditis. *Circulation* 2002; 105: 2611-8.
5. Not T, Horvath K, Hill ID, et al. Celiac disease risk in the USA: high prevalence of antiendomysium antibodies in healthy blood donors. *Scand J Gastroenterol* 1998; 33: 494-8.
6. Farrel R, Kelly C. Celiac Sprue. *N Engl J Med* 2002; 346: 180-8.
7. Johnston SD, Watson RG, McMillan SA, et al. Coeliac disease detected by screening is not silent simply unrecognized. *QJM* 1998; 91: 853-60.
8. Ciclitira PJ. AGA technical review on celiac sprue. *Gastroenterology* 2001; 120: 1526-40.
9. Van Elburg RM, Uil JJ, Mulder CJ, et al. Intestinal permeability in patients with coeliac disease and relatives of patients with coeliac disease. *Gut* 1993; 34: 354-7.