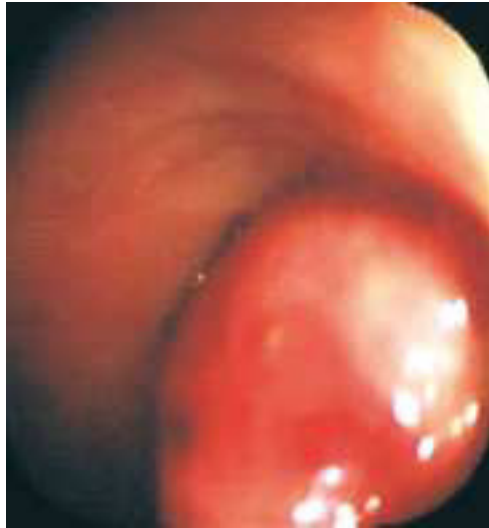
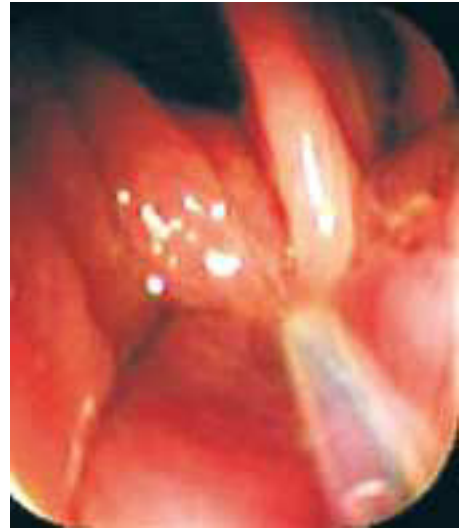
## Imágenes clínicas en gastroenterología

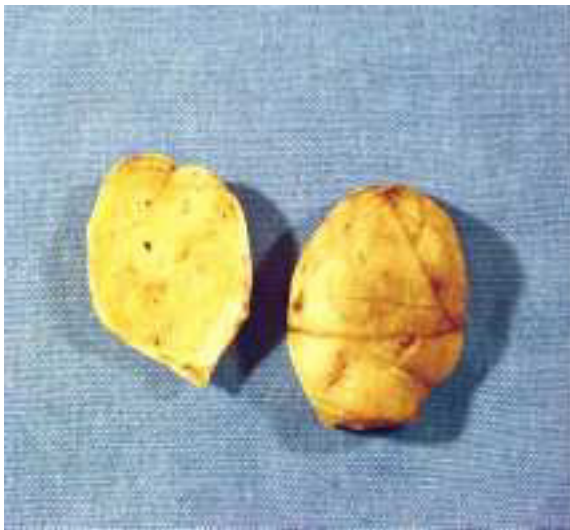
### *Lipoma de Sigmoides*



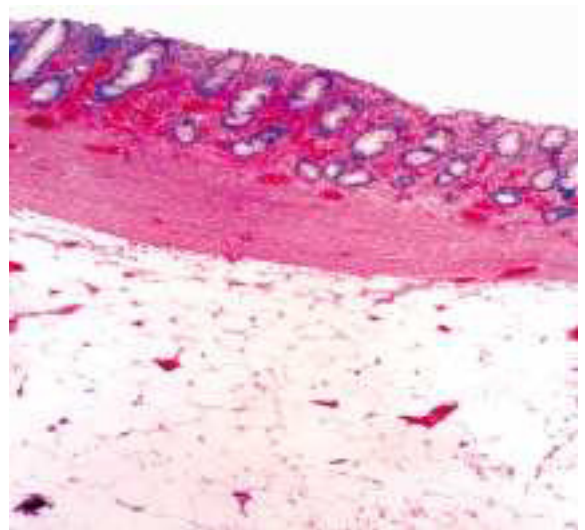
**Figura 1.**



**Figura 2.**



**Figura 3.**



**Figura 4.**

Femenino, 74 años, con cuadro de hematoquezia de varios meses de evolución, sin repercusión hemodinámica. Se realiza colonoscopia encontrándose a 20 cm del margen anal tumoración pediculada de 6 x 8 cm de diámetro, que ocupaba 50% de la luz intestinal (*Figura 1*), se realiza polipectomía transcolonoscópica (*Figura 2*), resecaando toda la tumoración (*Figura 3*). El estudio histopatológico reportó mucosa colónica congestión vascular, lipoma submucoso (*Figura 4*).

Dr. Walter Parrado Montaña,\* Dr. Ernesto Sierra Montenegro,\* Dr. Rene Soto Quirino, Dr. José Manuel Fernández Rivero\*

\* Servicio Cirugía Colon y Recto. Hospital de Especialidades CMN Siglo XXI, IMSS.

Correspondencia: Dr. José Luis Rocha Ramírez. Hospital de Especialidades CMN Siglo XXI, Av. Cuauhtémoc 330, Col. Doctores, Del. Cuauhtémoc, México, D.F. Tel.: 5627-6900 Ext. 21511.

Recibido para publicación: 27 de abril de 2004.  
Aceptado para publicación: 1 de febrero de 2005.